



JOURNAL OF VETERINARY CLINICAL RESEARCH

دوره سوم، شماره اول، بهار ۱۳۹۱

صفحات ۳۴-۲۵

ارزیابی بالینی و هیستوپاتولوژی تاثیر استفاده مکرر از ترکیب کتامین- زایلازین بر روند التیام زخم باز در خرگوش

محمد ابرکار^۱، سید مهرزاد فرود^{۲*}، فریبرز معیر^۳، مصطفی دارستانی فراهانی^۱

۱- دانشگاه آزاد اسلامی، واحد کرج، دانشکده دامپزشکی، گروه علوم درمانگاهی، کرج، ایران

۲- دانش آموخته دانشکده دامپزشکی، دانشگاه آزاد اسلامی، واحد کرج و دستیار جراحی دانشکده

دامپزشکی دانشگاه شیراز

۳- دانشگاه آزاد اسلامی، واحد کرج، دانشکده دامپزشکی، گروه پاتوبیولوژی، کرج، ایران

* نویسنده مسئول: Mehrzadforoud@yahoo.com

چکیده

ترکیب کتامین - زایلازین یکی از پر مصرف ترین داروهای مقید کننده شیمیایی است که استفاده از آن با کاهش ضربان قلب، تعداد تنفس و نیز افزایش گلوکز خون همراه است. از این رو مطالعه حاضر می کوشد تا تاثیر استفاده مکرر از ترکیب فوق را بر التیام زخم بررسی کند. ۱۲ قطعه خرگوش سفید نیوزیلندی پس از ایجاد یک زخم در ناحیه پشت بدن به طور تصادفی به دو گروه مساوی درمان و شاهد تقسیم شدند و یک دوره ی بیست و یک روزه التیام در دو گروه مورد بررسی قرار گرفت. تعویض پانسمان در گروه درمان هر ۴۸ ساعت، تحت مقید سازی شیمیایی با ترکیب کتامین (۳۵ mg/kg) - زایلازین (۵ mg/kg) انجام شد در حالی که گروه شاهد حین تعویض پانسمان فقط به شکل فیزیکی مقید شدند. ضربان قلب، تعداد تنفس و درصد اشباع خون شریانی از اکسیژن بعد از هر بار تعویض پانسمان ثبت شد. در مراحل مختلف التیام از زخم های دو گروه نمونه هیستوپاتولوژی تهیه شد. زخم های دو گروه در فواصل زمانی ۴۸ ساعته به هنگام تعویض پانسمان مورد عکسبرداری قرار گرفتند و مساحت زخم های دو گروه، مساحت بافت جوانه گوشتی و میزان رشد بافت پوششی از روز اول تا روز بیست و یکم، توسط نرم افزار Scion Image اندازه گیری شد. یافته های هیستوپاتولوژی و اندازه گیری ابعاد زخم تفاوت فاحش و معنی داری را بین دو گروه نشان نداد ($p < 0.05$). تعداد تنفس و ضربان قلب در گروه درمان در مقایسه با گروه شاهد، به طور معنی داری کمتر بود ($p < 0.05$). در حالی که درصد اشباع هموگلوبین از اکسیژن تفاوت معنی داری نداشت. نتایج حاصل از این مطالعه نشان داد که استفاده از ترکیب کتامین-زایلازین با دوز و تناوب استفاده شده در این مطالعه تاثیری بر روند التیام زخم ندارد.

واژه های کلیدی: کتامین، زایلازین، پوست، زخم



JOURNAL OF VETERINARY CLINICAL RESEARCH

J.Vet.Clin.Res 3(1)25-34, 2012

Effect of Ketamine-Xylazine repetitive administration on open wound healing in rabbits- A clinical and histopathological evaluation

Abarkar, M.¹, Foroud, S. M.^{2*}, Moayer, F.³, Darestani Farahani, M.¹

1- Department of clinical science, faculty of veterinary medicine, Karaj branch, Islamic Azad University, Karaj, Iran

2- faculty of veterinary medicine, Karaj branch, Islamic Azad University, Karaj, Iran and faculty of veterinary medicine, Shiraz university, Shiraz, Iran

3- Department of pathobiology, faculty of veterinary medicine, Karaj branch, Islamic Azad University, Karaj, Iran

* *Corresponding author:* Mehrzadforoud@yahoo.com

Abstract

Open wound medication needs repeated chemical restriction for changing bandages in small animal medicine. Combination of ketamine-xylazine is one of the most popular chemical restrain agents which decreases heart and respiratory rate and increase blood glucose. No previous study was seen in literature review about systemic effects of this drug combination on wound healing.

An experimental study was designed on twelve New Zealand White rabbits with square shape incisional wounds in the back region during the 21 day trial. Rabbits were divided into two equal groups and bandage change was performed every 48 hours for both groups, one anesthetized with ketamine-xylazine combination during wound medication and other just physically restrained. Heart and respiratory rate, O₂ saturation of hemoglobin, and blood glucose were measured and recorded during each wound bandage. Histopathological and macromorphological evaluations were accomplished by taking tissue sampling and photography of wounds. Total wound, granulation and epithelial tissue area were measured by computer analysis for two groups as macromorphological evaluation. The data was analyzed using SPSS (Version 16.00).

Heart and respiratory rates were decreased in rabbits which anesthetized during bandage change ($P < 0.05$). But no significant difference was seen in O₂ saturation of hemoglobin, and macromorphological measurements between the two groups. In descriptive and numerical comparisons between the groups no difference was seen in histopathological evaluation.

The results of this study indicated that repeated anesthesia with ketamine-xylazine combination had no detrimental effect on wound healing.

Key words: Ketamine, Xylazine, Restrain, Wound, Rabbit

مقدمه

به طوری که رسوب کلاژن، مهاجرت و رشد سلول های فیروبللاست و اندوتلیال به طور مستقیم به فشار اکسیژن و پرفیوژن بافت بستگی دارد (۷و۸و۱۲و۱۸). با توجه به اثرات عمومی ترکیب کتامین-زایلازین و عوامل متعدد موثر بر التیام، مطالعه حاضر می کوشد تا تاثیر استفاد مکرر از ترکیب فوق را بر التیام زخم روشن کند.

مواد و روش کار

التیام زخم در مدل خرگوش: این مطالعه بر روی ۱۲ قطعه خرگوش سفید نیوزیلندی نر ۶ ماهه با وزن ۱۵۰۰-۱۰۰۰ گرم (تهیه شده از موسسه سرم سازی رازی) اجرا شد. خرگوش ها در شرایط مشابه محیطی (دمای اتاق ۲۱-۱۸ و رطوبت ۶۵-۵۵ درصد) نگهداری شدند و جیره ی غذایی آنها شامل روزانه ۱۰۰ گرم غذای پلت تهیه شده از موسسه رازی، ۳۰ گرم هویج و ۲۰ گرم کاه بود. آب نیز به طور آزادانه در اختیار خرگوش ها قرار داشت. بعد از تجویز ترکیب کتامین (۳۵ mg/kg) و زایلازین (۵ mg/kg) به صورت داخل عضلانی، خرگوش ها در وضعیت خوابیده بر روی شکم قرار داده شدند و یک زخم به ابعاد ۱/۵ × ۱/۵ سانتیمتر مربع در ناحیه پشت هر خرگوش در محدوده T_{۱۱}-L_۵ برای بررسی یک دوره ۲۱ روزه التیام ایجاد شد. سپس خرگوش ها به طور تصادفی به دو گروه برابر درمان و شاهد تقسیم شدند به طوری که مقایسه آماری وزن خرگوش های دو گروه تفاوت معنی داری را نشان نداد (P > ۰/۰۵).

زخم ها توسط محلول نمکی طبیعی ۰/۹ درصد ششو و پانسمان شدند و ۲۴ ساعت بعد یعنی در روز یکم پانسمان ها تعویض شد. این کار تا پایان مطالعه هر ۴۸ ساعت یکبار انجام پذیرفت. در گروه درمان تعویض پانسمان و تیمار زخم تا روز پانزدهم مطالعه تحت مقیدسازی شیمیایی با ترکیب کتامین (۳۵ mg/kg) - زایلازین (۵ mg/kg) به صورت داخل عضلانی انجام گرفت و از آنجایی که در بالین معمولاً در پایان هفته دوم حیوان درد شدیدی را هنگام

زخمهای باز پوستی از جمله دلایل رایج مراجعات بیماران به کلینیک های دامپزشکی بویژه دامهای کوچک بشمار می روند. بیشتر این مراجعات با علت ترومای سطحی و در شرایطی است که زخم به شیوه اولیه قابل ترمیم نیست. مدیریت زخم باز نیازمند تعویض مکرر پانسمان و بکار گیری درمان های موضعی متناسب با روند التیام در زمانهای متفاوت بر سطح زخم است (۵). حیوانات خانگی بویژه سگ ها، گربه ها و جوندگان عموماً به دلیل خلق و خوی متفاوت و نیز عدم تحمل درد در هنگام تعویض بانداژ و درمان موضعی سطح زخم، همکاری خوبی با دامپزشکان ندارند. این امر باعث می شود تا در بسیاری موارد بجز مقید سازی فیزیکی از روشهای مختلف مقید سازی شیمیایی نیز برای سهولت تعویض پانسمان و درمان موضعی زخم استفاده شود. مقیدکننده های شیمیایی که معمولاً جهت سهولت استفاده، به روش تزریق داخل عضلانی بکار می روند، اثرات وسیعی بر ترکیبات بیوشیمیایی خون و شاخص های همودینامیک مانند برون ده قلبی، فشار خون سرخرگی و پرفیوژن بافتی دارند (۴و۶و۹و۱۰و۱۷). این عوامل خود به عنوان عوامل عمومی موثر بر روند التیام شناخته شده اند. از سوی دیگر مدت زمان بیهوشی رابطه مستقیم با تاخیر زمان التیام دارد که این اثر را می توان به کاهش پرفیوژن بافتی حین بیهوشی و افزایش احتمال عفونت در صورت طولانی تر شدن زمان بیهوشی مربوط دانست (۱و۲و۶).

ترکیب کتامین-زایلازین یکی از پر مصرف ترین ترکیب های مورد استفاده به عنوان مقید کننده شیمیایی است. این ترکیب ضربان قلب، تعداد تنفس و فشار خون سرخرگی را کاهش می دهد و قند خون را به واسطه اثر مهار زایلازین بر آزاد شدن انسولین از جزایر لانگرهانس پانکراس افزایش می دهد (۶و۹و۱۰و۱۱و۱۴). موضوع التیام زخم تحت تاثیر عوامل مختلفی قرار دارد که اکسیژن رسانی و پرفیوژن بافتی مهمترین عوامل تاثیرگذار بر التیام به حساب می آیند

به ترتیب به ۳ و ۴ و ۵ و ۳ خرگوش در هر گروه کاهش پیدا کرد. اندازه گیری شاخص های زیستی و همودینامیک: ضربان قلب، تعداد تنفس و درصد اشباع هموگلوبین از اکسیژن هر ۴۸ ساعت همزمان با تعویض پانسمان اندازه گیری و ثبت شد. ضربان قلب و اشباع هموگلوبین توسط دستگاه پالس اکسیمتر (UNIS- Canada) و تعداد تنفس با شمارش حرکات قفسه صدری اندازه گیری شدند.

اندازه گیری گلوکز خون: در روزهای ۳ و ۵ و ۹ و ۱۳ و ۱۷ مطالعه، قند خون خرگوش های موجود در تحقیق با استفاده از گلوکومتر (Bionime GM110) اندازه گیری شد. برای تهیه قطره خون مورد نیاز آزمایش، از سیاهرگ حاشیه ای گوش استفاده شد.

ارزیابی آماری: ارزیابی آماری داده های به دست آمده به وسیله نرم افزار SPSS (Version 16.00) و توسط آزمون T مستقل برای شاخص های زیستی و آزمون ناپارامتری Mann-Whitney برای شاخص های ماکرومورفولوژی زخم، انجام گرفت. سطح معنی داری $P \leq 0.05$ در نظر گرفته شد.

نتایج

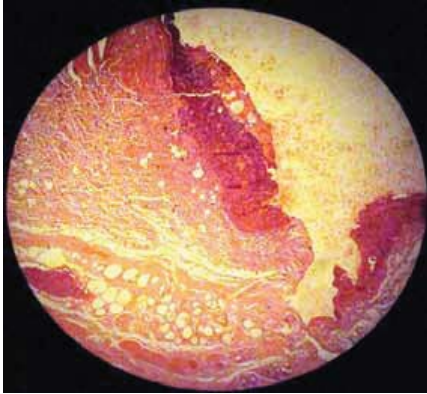
نتایج هیستوپاتولوژی: بررسی هیستوپاتولوژی زخم ها در دو گروه تفاوت فاحشی را نشان نداد. تصاویر ۱ تا ۴ نمای میکروسکوپی زخم های دو گروه را با بزرگنمایی ۱۰۰ و رنگ آمیزی H&E نشان می دهد.

تعویض پانسمان احساس نمی کند و همکاری لازم را با دامپزشک دارد، ضرورتی به استفاده از ترکیب فوق در ادامه مطالعه وجود نداشت. این در حالی است که در گروه شاهد عملیات تعویض پانسمان و تیمار زخم در تمام دوره ۲۱ روزه مطالعه بدون استفاده از مقید کننده شیمیایی و تحت مقید سازی فیزیکی صورت گرفت.

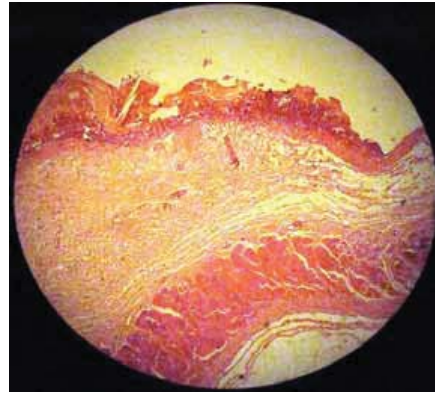
عکسبرداری و اندازه گیری ابعاد زخم: هر ۴۸ ساعت همزمان با تعویض پانسمان، سطح زخم ها توسط دوربین CANON 12.1 MEGAPIXELS 5.0-60.0mm عکسبرداری شد و پس از انتقال عکس ها به رایانه، ابعاد زخم توسط نرم افزار Scion Image مورد اندازه گیری قرار گرفت. مساحت کلی زخم، مساحت بافت جوانه گوشتی و مساحت بافت پوششی تازه تشکیل میارهایی بودند که محاسبه شدند و از آنجایی که بافت جوانه گوشتی در اکثر زخم ها از روز پنجم مطالعه شکل گرفته بود، مساحت بافت جوانه گوشتی و مساحت بافت پوششی تازه تشکیل که از تفاضل مساحت کلی زخم و بافت جوانه گوشتی به دست می آمد از این روز به بعد ثبت گردیدند.

نمونه برداری هیستوپاتولوژی: در روزهای ۳ و ۷ و ۱۵ و ۲۱ مطالعه، یک خرگوش از هر گروه بعد از بیهوشی عمیق با ترکیب کتامین (۱۰۰ mg/kg) و زایلازین (۲۰ mg/kg) به شیوه اخلاقی با تزریق سولفات منیزیم اشباع در قلب اوتانازی شد و نمونه هیستوپاتولوژی اخذ شد. نمونه ها پس از ارسال به آزمایشگاه مورد رنگ آمیزی H&E قرار گرفتند. بنابراین از روز سوم تا پانزدهم مطالعه تعداد خرگوش ها

گروه درمان

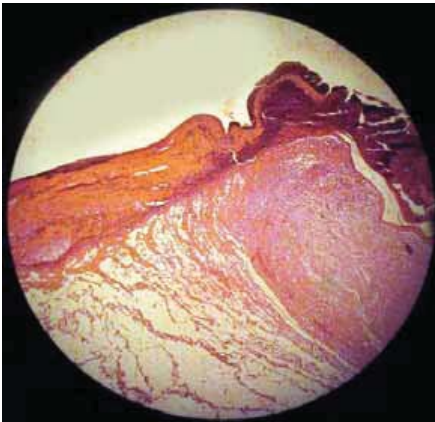


گروه شاهد

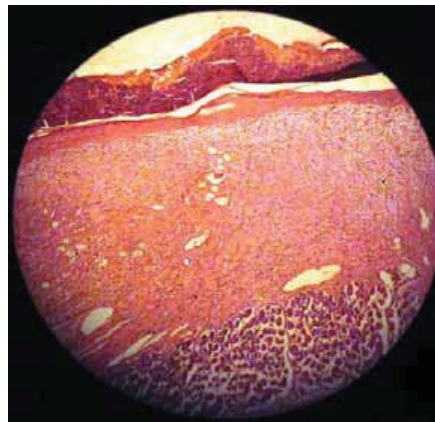


تصویر (۱). نمای میکروسکوپی زخم های دو گروه در روز سوم (بزرگنمایی $\times 100$ H&E): رشد بافت پوششی از دو لبه زخم آغاز شده است و بافت جوانه گوشتی نابالغی دیده می شود. تجمع سلول های آماسی و لخته فیبرین در موضع حضور دارد.

گروه درمان

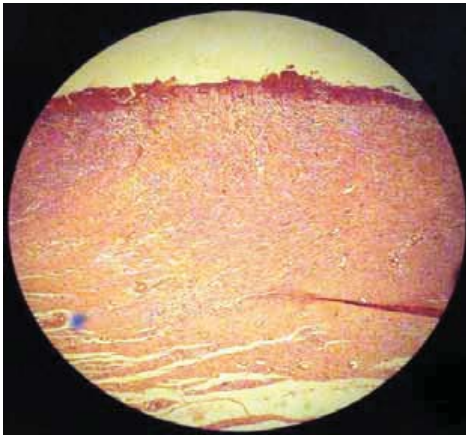


گروه شاهد

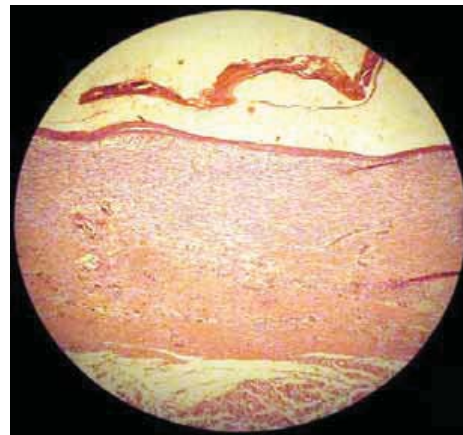


تصویر (۲). نمای میکروسکوپی زخم های دو گروه در روز هفتم (بزرگنمایی $\times 100$ H&E): سلول های آماسی و لخته فیبرین بر روی موضع زخم دیده می شود. بافت جوانه گوشتی پر عروق و در حال رشد است و بافت پوششی نازکی در حال تشکیل است.

گروه درمان

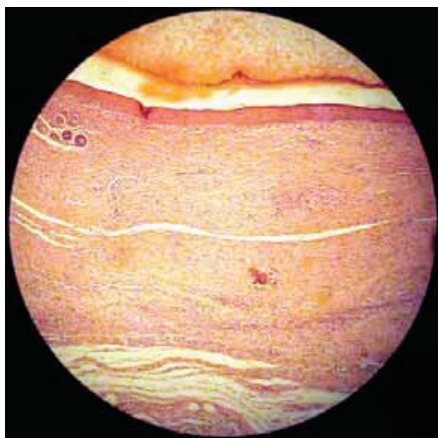

گروه شاهد

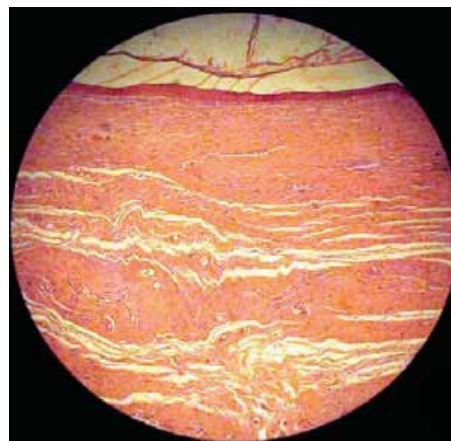


تصویر (۳). نمای میکروسکوپی زخم های دو گروه در روز پانزدهم (بزرگنمایی $\times 100$ H&E): بافت جوانه گوشتی در حال بالغ شدن است. بافت پوششی سطح زخم را در گروه شاهد کاملا پوشانده در حالی که در گروه درمان این بافت تمام سطح زخم را نپوشانده است

گروه درمان



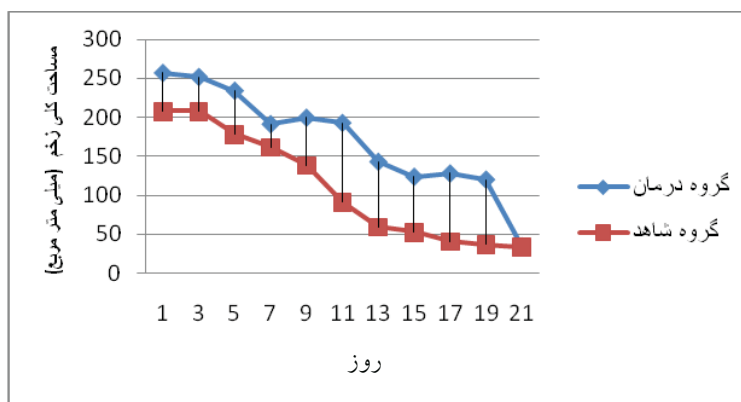
گروه شاهد



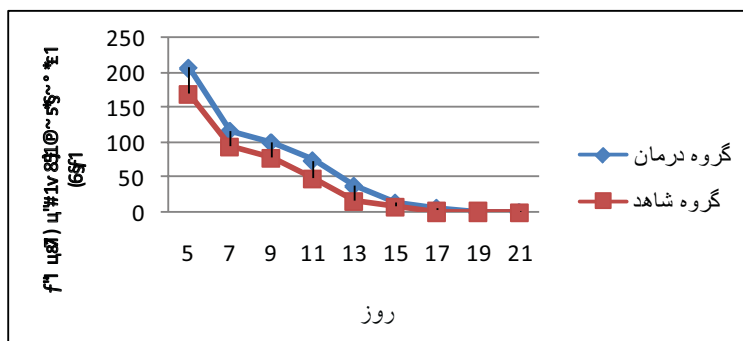
تصویر (۴). نمای میکروسکوپی زخم‌های دو گروه در روز بیست و یکم (بزرگنمایی $\times 100$ H&E): بافت پوششی سطح زخم را در هر دو گروه پوشانده است. ضخامت بافت پوششی و طول بافت جوشگاهی به جای مانده به ترتیب در گروه درمان بیشتر و کمتر از گروه شاهد است.

بافت جوانه گوشتی نیز بین دو گروه تفاوت معنی داری را نشان نداد، در حالی که مساحت بافت پوششی در روزهای یازدهم و سیزدهم به طور معنی داری در گروه درمان بیشتر بود ($p=0/02$) و در روزهای دیگر مطالعه تفاوت معنی داری وجود نداشت (نمودار ۲ و نمودار ۳).

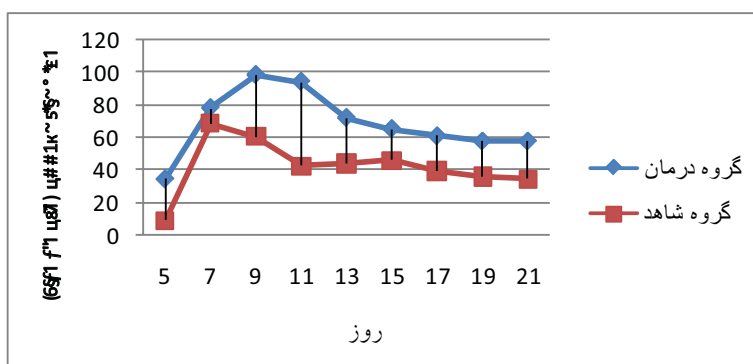
نتایج اندازه گیری ابعاد زخم: مقایسه آماری داده‌های به دست آمده از اندازه گیری ابعاد زخم تفاوت معنی داری را بین دو گروه نشان نداد. مساحت کلی زخم تنها در روز یازدهم به طور معنی داری در گروه درمان بیشتر بود ($p=0/04$) و در روزهای دیگر تفاوت معنی داری بین دو گروه وجود نداشت (نمودار ۱). مقایسه آماری مساحت



نمودار (۱). مساحت کلی زخم در روزهای مختلف دوره التیام



نمودار(۲). مساحت بافت جواره گوشتی در روز های مختلف دوره التیام



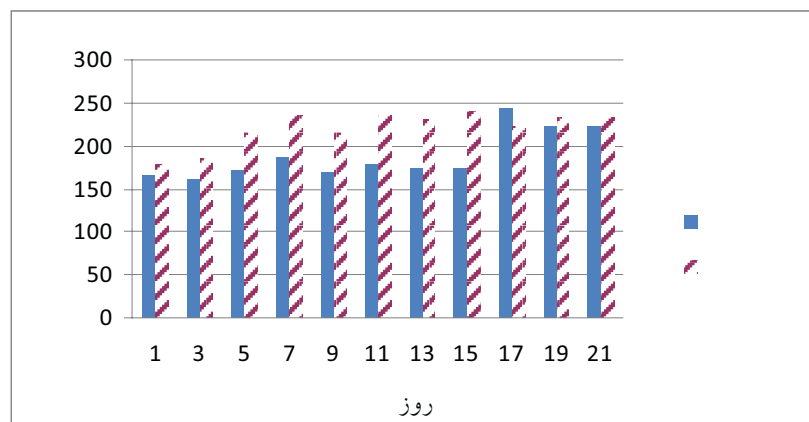
نمودار(۳). مساحت بافت پوششی در روز های مختلف دوره التیام

(نمودارهای ۵ و ۴). در حالی که درصد اشباع هموگلوبین از

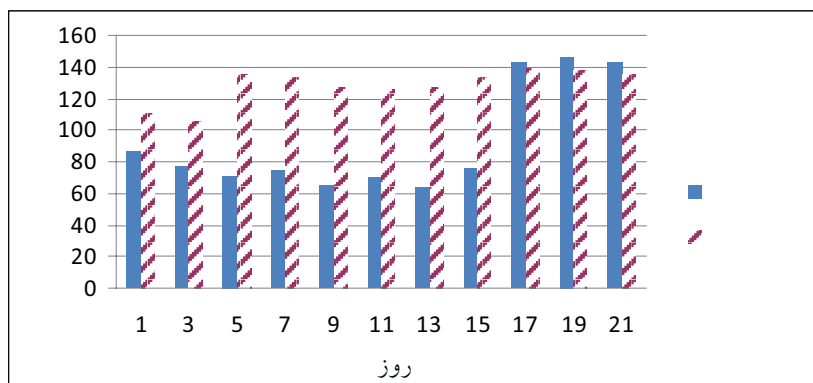
اکسیژن (پالس اکسیمتری) فاقد تفاوت معنی دار بین دو گروه بود (نمودار ۶).

نتایج اندازه گیری شاخص های زیستی:

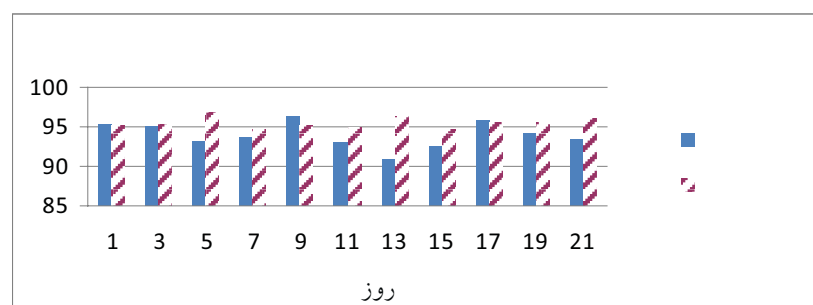
ضربان قلب و تعداد تنفس تا روز پانزدهم مطالعه به طور معنی داری در گروه درمان کمتر از گروه شاهد بود ($P > 0.05$)



نمودار (۴). تعداد ضربان قلب در روزهای مختلف دوره التیام



نمودار (۵). تعداد تنفس در روزهای مختلف دوره التیام



نمودار (۶). درصد اشباع هموگلوبین از اکسیژن در روزهای مختلف دوره التیام

نتایج اندازه گیری میزان گلوکز خون: میزان گلوکز خون در روز های ۳، ۵، ۹ و ۱۳ که خرگوش های گروه درمان ترکیب کتامین-زایلازین دریافت کردند به طور معنی داری بیشتر از گروه شاهد بود ($P > 0.05$) ولی در روز هفتم که هیچکدام از دو گروه ترکیب فوق را دریافت نکرده بودند تفاوت معنی داری وجود نداشت.

جدول ۱: میزان گلوکز در روز های مختلف بر حسب $\text{mg/dl} \pm$ انحراف از معیار

روز	روز ۳	روز ۵	روز ۹	روز ۱۳	روز ۱۷	گروه
درمان	$198/83 \pm 53/4$	$166/80 \pm 28/6$	$177/50 \pm 9$	$154/75 \pm 11/8$	$120/33 \pm 9/8$	
شاهد	$135/17 \pm 28/3$	$131/80 \pm 13/5$	$119/75 \pm 8$	$115 \pm 8/4$	$116/33 \pm 6/4$	

نتایج حاصل از اثر ترکیب کتامین-زایلازین بر ضربان قلب و تعداد تنفس با مطالعات گذشته همخوانی دارد (۱۶و۱۳و۱۷) و بیانگر کاهش ضربان قلب و تعداد تنفس است. سنفورد وکالیی کاهش ضربان قلب، فشار خون سرخرگی و تعداد تنفس را پس از تجویز ترکیب فوق در خرگوش گزارش کرده اند (۱۷)، در حالی که کیلیک نیز

بحث
یافته های حاصل از اندازه گیری ابعاد زخم نظیر مساحت کلی زخم، مساحت بافت جوانه گوشتی و مساحت بافت پوششی تازه تشکیل تفاوت معنی داری را در دو گروه مورد مطالعه نشان نداد. این یافته ها بیان می کند که استفاده از ترکیب کتامین-زایلازین با دوز مذکور تاثیر منفی بر التیام زخم ندارد.

دو گروه نشان نداده است. ترکیب کتامین-زایلازین باعث افزایش قند خون می شود که بر اساس منابع این افزایش به علت اثر مهارى زایلازین بر تولید انسولین در پانکراس است (۱۴و۱۶). نتایج تحقیقات ایلرا و همکاران حاکی از افزایش قند خون پس از تجویز ترکیب فوق در خرگوش است (۱۰). نتایج مطالعه حاضر نیز به افزایش قند خون متعاقب تجویز این ترکیب اشاره دارد. با توجه به نتایج ماکروسکوپی و میکروسکوپی زخم، به نظر می رسد میزان و مدت افزایش قند خون به حدی نبوده که بتواند تاثیری بر التیام زخم گذارد. در نتیجه مطالعه حاضر نشان داد که ترکیب کتامین-زایلازین با دوز و تناوب استفاده شده در این مطالعه، با وجود تاثیرات فراوان عمومی بر بدن، در هیچ یک از دو رویکرد بالینی و میکروسکوپی تاثیری بر التیام زخم ندارد.

در مقایسه اثرات مدتومیدین-کتامین و زایلازین-کتامین در خرگوش کاهش ضربان قلب و تعداد تنفس را متعاقب تجویز ترکیب کتامین-زایلازین اعلام کرده است (۱۳). ضربان قلب و تعداد تنفس در مطالعه حاضر از روز هفدهم به بعد که استفاده از ترکیب مذکور در گروه درمان متوقف شد، تفاوت معنی داری را بین دو گروه نشان نداد. از این رو به نظر می رسد اثر کرونوتروپیک مثبت کتامین (۹) در این دوز به حدی نیست که بتواند به طور کامل اثر کاهندگی زایلازین بر ضربان قلب را جبران کند و فقط تا حدودی آن را تعدیل می کند. با اینکه افت ضربان قلب و تعداد تنفس در گروه درمان مشاهده شده است، اما این اثر بالینی ترکیب کتامین-زایلازین، منجر به تغییر سرعت التیام زخم ها نشده است. هرچند اندازه گیری دقیق میزان اکسیژن بافت نیازمند نمونه برداری و کاشت الکتروود در سطح زخم است (۳) و چنین کاری در مطالعه حاضر انجام نشده است، اما میزان اشباع هموگلوبین از اکسیژن (پالس اکسیمتری) در هیچ یک از دو گروه در هنگامی که خرگوش ها تحت عملیات تعویض پانسمان قرار داشته اند از حد هایپوکسی (کمتر از ۹۰ درصد) کمتر نبود (۱۵). البته اشباع هموگلوبین از اکسیژن شاخص دقیقی برای تعیین پرفیوژن بافتی به شمار نمی رود، چرا که به جز میزان هموگلوبین های اشباع شده با اکسیژن، میزان غلظت خود هموگلوبین، فشار خون سرخرگی و فشار اکسیژن سرخرگی نیز عوامل تعیین کننده ای در پرفیوژن بافتی هستند (۳). بنابراین نمی توان فقط با اندازه گیری میزان اشباع هموگلوبین از اکسیژن با تکیه بر پالس اکسیمتری ادعا کرد که پرفیوژن بافتی در گروهی که تحت اثر ترکیب کتامین-زایلازین تعویض پانسمان شده است، کاهش نداشته اما می توان این نتیجه گیری را کرد که چنانچه کاهش پرفیوژن بافتی رخ داده باشد، این کاهش تاثیری بر روند التیام نداشته است. یافته های میکروسکوپی و ماکروسکوپی که شاخص اصلی آنها سرعت التیام و کاهش مساحت کلی زخم بوده است نیز تفاوت معنی داری را بین

References

- 1- Dunning, D. Surgical wound infection and use of antimicrobials. In: slatter, D. (2003) Text Book of Small Animal Surgery. 3rd ed., Elsevier science, p:114
- 2- Fossum, T.W. Surgical infection and antibiotic selection. In: Fossum, T.W. (2007) Small animal Surgery. 3rd ed., Mosby, p:83
- 3- Gottrup, F. (2004) Oxygen in wound healing and infection. World Journal of surgery 28 (3) 312-315
- 4- Hedenqvist, P., Roughan, J.V., Orr, M., Antunes, L.M. (2001) Assessment of ketamine/medetomidine anaesthesia in the New Zealand White Rabbit. J. Vet. Anaest. 28 (1) 18-25
- 5- Hedlund, C. Surgery of the Integumentary system. In: Fossum, T.W. (2007) Small animal Surgery. 3rd ed., Mosby, 159-163
- 6- Hellebrekers, L.J., De Boer, E., Van Zuglen, M.A., Vosmeer, H. (1997) A comparison between Medetomidine-ketamine and Medetomidine-propofol anaesthesia in Rabbits, Lab. Anim. 31 (1) 58-69
- 7- Hopf, H.W., Rolins, M.D. (2007) Wounds: an overview of the role of oxygen. Antioxid. Redox. Signal, 9 (8) 1183-92
- 8- Hosgood, G. Wound repair and specific tissue response to injury. In: slatter, D. (2003) Text Book of Small Animal Surgery. 3rd ed., Elsevier science, pp:79-80
- 9- Hui-chu, L. Dissociative Anesthetics. In: Tranquilli, J.W., THrmon, J.C. & Grimm, K.A. (2007) Lumb and Jone's Veterinary Anesthesia. 4th ed., Blackwell publishing, 301-309
- 10- Ilera, J.C., Gonzales, G.A., Silvan, G., Ilera, M. (2000) The effect of different anaesthetic treatments on the adrenocortical functions and glucose levels in rabbits. J. Physiol. Biochem., 56 (4) 329-36
- 11- Janssen, B., De Celle, T., Debets, J., Brouns, A., Callahan, M., Smith, T. (2004) Effect of anesthetics on systemic hemodynamics in mice. Am. J. Physiol. Heart. Circ. Physiol., 287 (4) 1618-1624
- 12- Jonsson, K., Jensen, J. (1991) Tissue oxygenation, anemia and perfusion in relation to wound healing in surgical patients. Ann. surg., 214 (5) 605-613
- 13- Kilic, N. (2004) A comparison between Medetomidine-ketamine and Xylazine-ketamine Anaesthesia in rabbits, Turk. J. Vet. Animal sci., 28: 921-926
- 14- Lemke, K.A. Anticholinergics and sedatives. In: Tranquilli, J.W., THrmon, J.C. & Grimm, K.A. (2007) Lumb and Jone's Veterinary Anesthesia. 4th ed., Blackwell publishing, pp:212-217
- 15- Marie, E.K., Acid-base, Oximetry, and Blood Gas Emergencies. In: Ettinger, S.J. (2010) Text Book of Veterinary Internal Medicine. 7th ed., Elsevier, pp: 470-471
- 16- Saha, J., Xia, J., Grondi, J., Engle, S., Jakubowski, J. (2005) Acute Hyperglycemia induced by ketamine-xylazine Anesthesia in Rats. Society for Experimental Biology and Medicine, 230 (10) 777-784
- 17- Sanford, T.D., Colby, E.D. (1980) Effect of xylazine and ketamine on blood pressure, heart rate and respiratory rate in rabbits. Lab. Anim. sci., 30 (3) 519-23
- 18- Tompach, P.C., Lew, D., Stoll, J.L. (1997) Cell response to hyperbaric oxygen treatment. Int. J. oral Maxillofac. Surg., 26 (2) 82-86