مجله پژوهش های بالینی دامپزشکی
JOURNAL OF VETERINARY CLINICAL RESEARCH

دوره پنجم، شماره دوم، تابستان ۱۳۹۳
صفحات ۸۰-۷۳

بررسی تاثیر هیپرویتامینوز A بر کبد بره‌های نوزاد

سعید عظیم پور*[۱]، علیرضا شقایق[۲]، بنفشه غلامحسینی[۳]

۱- گروه علوم درمانگاهی، دانشکده دامپزشکی، واحد بابل، دانشگاه آزاد اسلامی، بابل، ایران.

۲- گروه علوم درمانگاهی، دانشکده دامپزشکی، واحد کرج، دانشگاه آزاد اسلامی، کرج، ایران.

۳- گروه پاتوبیولوژی، دانشکده دامپزشکی، واحد کرج، دانشگاه آزاد اسلامی، کرج، ایران.

***نویسنده مسئول:** **azimpoursaeed@yahoo.com**

چکیده

ویتامین A یکی از ویتامینهای محلول در چربی است. این ویتامین نقش مهمی در فرآیندهای بیولوژیک مانند بینایی، تولید مثل، ایمنی، رشد و تکامل ایفا می کند. سلول‌های ستاره ای کبد محل ذخیره بیش از ۸۰% ویتامین A بدن می باشند. نشانه‌های بالینی هیپرویتامینوز A شامل ضایعات پوستی و اسکلتی و نیز تاثیراتی بر سیستم اعصاب مرکزی است. اطلاعات اندکی در ارتباط با مسمومیت خوراکی ویتامین A در گوسفندان وجود دارد با این وجود اثرات مضر هیپرویتامینوز A بر روی کبد سایر گونه‌ها پیشتر بررسی شده است. مطالعه حاضر به منظور تعیین اثرات دز بالای ویتامین A بر کبد بره‌های نوزاد و نیز وزنگیری آنها انجام گرفت. به این منظور ۹ راس بره نر با میانگین سنی ۵ روز و وزنی ۴,۳ کیلوگرم انتخاب شد. بره‌ها به دو گروه آزمایش (n=6) و شاهد (n=3) تقسیم شدند. در روز نخست آزمایش، پس از انجام شکاف کوچکی در ناحیه خط میانی شکم از همه بره‌ها بیوپسی کبدی انجام گرفت. در روزهای بعدی گروه آزمایش با شیر حاوی ۳۰۰۰۰ واحد بر کیلوگرم ویتامین A تغذیه شدند. این رژیم غذایی تا انتهای ماه سوم ادامه یافت. نمونه‌های خونی از بره‌ها هر هفته گرفته می‌شد. بره‌ها در انتهای ماه سوم وزنگیری و ذبح شدند. بررسی هیستوپاتولوژیک و آنالیز ویتامین A در نمونه‌های خونی و کبدی انجام گرفت. نتایج: میزان ویتامین A، فعالیت آنزیمهای ALP و SGOT در سرم و غلظت کبدی ویتامین A در گروه آزمایش در مقایسه با گروه شاهد افزایش یافت ($P<0.05$). در بررسی نمونه‌های کبدی با میکروسکوپ نوری هپاتیت پری پورتال در گروه آزمایش مشاهده شد. وزن بره‌های گروه آزمایش نسبت به گروه شاهد کمتر بود ($P<0.05$). نتایج بدست آمده در این تحقیق نشان داد که تجویز خوراکی ویتامین A به بره‌ها بصورت روزانه (به میزان حدود ۹۰۰ برابر نیاز روزانه) سبب کاهش وزنگیری می‌شود که این امر احتمالا بعلت آسیب کبدی است.

واژه‌های کلیدی: بره، هیپرویتامینوز A، هیستوپاتولوژی، کبد، تجویز خوراکی، کاهش وزن

JOURNAL OF VETERINARY CLINICAL RESEARCH

J.Vet.Clin.Res 5(1)1-8, 2014

Effects of hypervitaminosis A on liver in newborn lambs by oral supplementation

Azimpour, S.[1]*, Shaghayegh, A.[2], Gholamhoseini, B.[3]

1. Department of Clinical Science, Veterinary Faculty, Babol Branch, Islamic Azad University, Babol, Iran. Corresponding e-mail: azimpoursaeed@yahoo.com

2. Department of Clinical Science, Veterinary Faculty, Karaj branch, Islamic Azad University, Karaj, Iran.

3. Department of pathobiology, Veterinary Faculty, Karaj branch, Islamic Azad University, Karaj, Iran.

**** Corresponding author:*** **azimpoursaeed@yahoo.com**

Abstract

Clinical signs of hypervitaminosis A are associated with the skeletal and skin lesions and adverse effects on the central nervous system. The present study was carried out to determine the effects of oral administration of high dose of vitamin A in newborn lambs. For this purpose 9 mixed male lambs aged 5-days old, with average weight of 4.3 kg were selected. Lambs were divided into two groups of experiment (n=6) and control (n=3). On the first day of experiment, liver biopsy were taken by a small midline surgery from all lambs. In the following days, experiment group was fed milk containing 30000 Iu/kg of vitamin A daily. This regime was continued until the end of the third month. Blood sampling was taken weekly. The lambs were weighed at the end of the experiment. All lambs were slaughtered at the end of the third month. Liver samples of the slaughtered animals were taken for histopathological investigation and vitamin A analysis. Vitamin A level, ALP and SGOT activities in serum and vitamin A concentration in liver tissue were increased in the experiment group compared to control group ($P<0.05$). Priportal Hepatitis in light microscopic investigation was seen in experiment group. Weight gain was lower in experimental group compared to control group ($P<0.05$). The results showed that daily oral administrations of vitamin A approximately 900 times greater than the daily requirement manifests with lower weight gain presumably as a result of hepatic damage.

Key words: Lamb, Hypervitaminosis A, Histopathology, weight loss, liver, oral

مقدمه

ویتامین A یک ماده مغذی محلول در چربی است که برای فرایندهای بیولوژیک مهم بدن از جمله ایمنی، تولید مثل، بینایی، رشد و تکامل لازم است (۱، ۶،۳ و ۲۳). فرمهای مختلف ویتامین A شامل فرم الکلی (رتینول)، استری (رتینیل استات و رتینیل پالمیتات)، آلدهید (رتینال) و اسیدی (رتینوئیک اسید) و همچنین مشتقات طبیعی است (۱۴).

در بدن قسمت اعظم رتینوئیدها بصورت استرهای رتینیل نگهداری می‌شوند. در کبد، بیش از ۹۰ درصد در سلولهای ستاره‌ای ذخیره می‌شوند (۱۳). مقدار کمی نیز در هپاتوسیتها و در کلیه‌ها و غدد آدرنال ذخیره می‌شوند (۹). استرهای رتینیل ذخیره پس از تبدیل به رتینول بصورت retinol-binding protein (RBP) در سرم انتقال می‌یابند (۹).

تظاهرات سمی هیپرویتامینوز A زمانی رخ می‌هد که ویتامین A در پلاسما به گردش در آید و به غشاها به غیر از فرم باند شده به RBP به صورت رتینول آزاد، عرضه شود. تجویز دزهای بیش از اندازه ویتامین A منجر به غلظت‌های زیاد این ویتامین در کبد و پلاسما شده که اساسا منجر به افزایش بسیار زیاد استرهای رتینیل در گردش می‌شود (۱۷، ۲۶ و ۲۸).

هیپرویتامینوز A اثرات مضری به بدن تحمیل می‌کند (۱) این ویتامین احتمالا تراتوژن می‌باشد (۱ و ۳).

نشانه‌های اصلی هیپرویتامینوز A در انسان شامل تغییراتی در غشاهای موکوسی، پوست، سیستم عصبی مرکزی، کبد، ضایعات اسکلتی و درد می‌باشد (۵، ۷، ۱۲، ۱۸، ۲۶ و ۲۸) تاثیرات طولانی مدت ویتامین A بر اسکلت با استئوفیتهای استخوانی متعدد و اگزوستوز اطراف مفصلی، در محل تاندونها و لیگامنتها است (۲، ۵، ۱۰ و ۲۰). مسمومیت با ویتامین A بعنوان عامل احتمالی بیماری هاینا (Hyena disease) در نظر گرفته می‌شود (۴، ۵، ۲۶ و ۲۸). اطلاعات اندکی در ارتباط با مسمومیت خوراکی ویتامین A در گوسفندان وجود دارد با این وجود اثرات مضر هیپرویتامینوز A بر روی کبد سایر گونه‌ها پیشتر بررسی شده است. رئوفی و همکاران (۲۰۱۰) تغییرات بافت کبدی گوسفندان را با تزریق روزانه ویتامین A (۱۵۰ برابر بیش از نیازهای روزانه) بررسی کردند آنها دریافتند تفاوت معنی داری در آنزیمهای سرمی مربوط به کبد مشاهده نمی شود و دزهای بالای این ویتامین توسط گوسفندان تحمل می‌شود (۲۲). مطالعه حاضر به منظور بررسی اثرات دزهای بالای خوراکی این ویتامین (بسیار بالاتر از بررسی‌های پیشین) بر عملکرد کبدی و وزنگیری در بره‌ها با استفاده از هیستوپاتولوژی و اندازه گیری آنزیمی انجام گرفت.

مواد و روش کار

۹ بره نر با میانگین سنی ۵ روز، با میانگین وزنی ۴،۳ کیلوگرم انتخاب شدند. نمونه شیر گرفته شده از میشها پس از مخلوط کردن در داخل فویل آلومنیومی به آزمایشگاه فرستاده شد. در شروع هر هفته میانگین مصرف هر بره اندازه گیری شد. بره‌ها روزانه دو بار در کنار مادر خود قرار می‌گرفتند. بره‌ها جیره استارتر را بصورت آزاد از ماه دوم دریافت کردند.

در روز شروع آزمایش، از کبد بره‌ها پس از ایجاد یک برش کوچک در ناحیه خط میانی شکم بیوپسی انجام گرفت و به آزمایشگاه فرستاده شده و در دمای ۷۰ - سانتی گراد نگهداری شد. بره‌ها به دو گروه آزمایش (n =6) و شاهد (n =3) تقسیم شدند. در روزهای بعدی به بره‌های گروه آزمایش ویتامین A (retinol-acetate, BASS, Germany) با دز ۳۰۰۰۰ واحد بر کیلوگرم وزن بدن خورانده شد. هر گرم از ماده ذکر شده حاوی یک میلیون واحد ویتامین A می باشد. هر گرم از این ماده در ۳۳/۳ سی سی آب حل و روزانه یک سی سی از آن بازای هر کیلوگرم از وزن بدن، پس از حل کردن در مقدار کمی شیر با سرنگ خورانده شد این عمل تا پایان ماه ۳ ادامه داشت. برای محاسبه میزان نیاز به ویتامین A، بره‌ها بصورت هفتگی وزن شدند.

بره‌های گروه شاهد هیچگونه ویتامینی دریافت نکردند.
نمونه‌های خونی هر هفته از سیاهرگ وداج اخذ شده و در کنار یخ برای اندازه گیری غلظت ویتامین A، فعالیت آلکالین فسفاتاز (ALP) و سرم گلوتامیک اگزالواستیک ترانس آمیناز (SGOT) به آزمایشگاه فرستاده شدند. بره‌ها در انتهای آزمایش وزن شده و ذبح گردیدند. پس از ذبح نمونه‌های کبدی برای هیستوپاتولوژی تهیه شد. همه نمونه‌ها پس از آماده سازی به روش H&E رنگامیزی شدند.
نمونه‌های کبدی دیگری از حیوانات کشتار شده تهیه شده و در دمای ۷۰- سانتی گراد نگهداری شد.
بلافاصله پس از یخ زدایی نمونه وزن شده، هموژنیزه شده و برای آنالیز آماده شدند.

اندازه گیری ویتامین A سرم:

پس از جداسازی سرم، ۱ سی سی از آن توسط سمپلر ۲۰۰ میکرولیتری برداشته و به لوله آزمایش دیگر منتقل شد. سپس ۱ میلی لیتر الکل اتیلیک ۹۵% (به منظور رسوب پروتئین ها) به علاوه ۳ ml هگزان (برای حل کردن چربی و مواد محلول در آن) به لوله حاوی سرم منتقل گردیده پس از آن لوله آزمایش حاوی این سه ماده به مدت ۱۰ دقیقه بصورت دستی تکان داده شد و بعد از آن به مدت ۱۰ دقیقه با سرعت ۲۰۰ دور در دقیقه سانتریفوژ شد تا فاز هگزان جدا شود. در مرحله بعد ۳ سی سی از فاز هگزان توسط سمپلر برداشته و به داخل کووت کوارتزی منتقل شد.
پس از انتقال فاز هگزان به کووت، دستگاه اسیکتروفتومتر بوسیله هگزان (بلانک) بر روی طول موج ۳۲۵ نانومتر تنظیم و میزان جذب صفر گردید. در این مرحله طول موج قرائت و ثبت می شد سپس دستگاه بوسیله بلانک (هگزان) بر روی طول موج ۴۵۳ نانومتر تنظیم و میزان جذب نمونه‌ها مجددا اندازه گیری شد. برای محاسبه میزان ویتامین A و بتا کاروتن از روابط زیر استفاده گردید.

میزان جذب در ۴۵۳ نانومتر

۰/۰۰۲۵۸
= غلظت بتا کاروتن سرم(میکروگرم در دسی لیتر)

(۰/۰۰۰۱۷ * غلظت بتا کاروتن) – میزان جذب در ۳۲۵ نانومتر

۰/۰۰۱۸۲
= غلظت ویتامین A سرم (میکروگرم در دسی لیتر)

اندازه گیری ویتامین A و بتاکاروتن کبد:

از روش HPLC برای این منظور استفاده شد.
اندازه گیری فعالیت ALP و SGOT: روش فتومتریک برای اندازه گیری فعالیت ALP و SGOT مورد استفاده قرار گرفت.

روش آماری

آنالیز آماری بین گروهها با t-student test($p<0.05$) و با استفاده از نرم افزار SPSS-13 بررسی شد.

نتایج:

جدول ۱ نشاندهنده غلظت ویتامین A در طول مطالعه می‌باشد. غلظت ویتامین A در گروه آزمایش در مقایسه با گروه شاهد در ۱۲ هفته آزمایش بالاتر بود ($P<0.05$).

غلظت ویتامین A در هفته اول آزمایش افزایش یافت و با کمی نوسان در سطح بالا باقی ماند.

میانگین غلظت رتینول در ۱۰۰ گرم شیر ۶۷ میکروگرم بود. فعالیت آنزیم SGOT در گروه آزمایش در مقایسه با گروه شاهد افزایش معنی داری را نشان می‌داد (P<0.05). (جدول ۱)

مقایسه داده‌ها بین گروه آزمایش و شاهد در ارتباط با فعالیت آنزیم ALP نشان دهنده افزایش معنی دار فعالیت این آنزیم در هفته‌های ۷، ۹، ۱۰،۱۱ و ۱۲ در گروه آزمایش می‌باشد (P<0.05).

متوسط غلظت ویتامین A کبد در روز نخست آزمایش ۱۳.۴۲ ± ۱.۷۴ میکرو گرم بر گرم تعیین شد. غلظت ویتامین A کبد پس از ذبح دامها در گروه آزمایش ۵.۵۸ ±۶۸.۱ میکرو گرم بر گرم بود که در مقایسه با گروه شاهد (±۲۲.۱ ۱.۱) بالاتر بود (P<0.05).

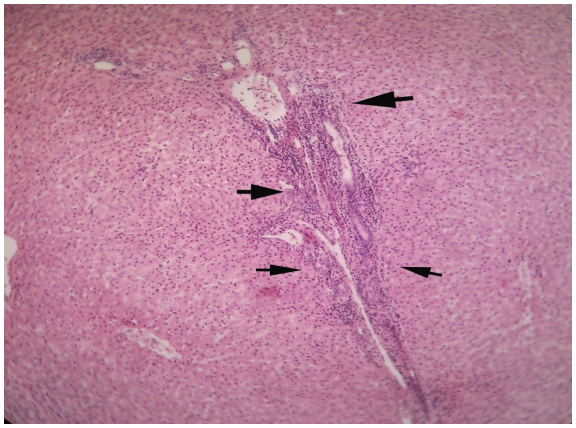

تصویر ۱: گروه آزمایش، کبد، پیکان نشاندهنده نفوذ و انتشار سلولهای تک هسته‌ای پری پورتال می‌باشد (H&E×160)

Table 1:The evaluated Parameters in this Study

Parameters	weeks / Groups		1	2	3	4	5	6	7	8	9	10	11	12
Vitamin A (µg/dl)	Experiment	Mean	60.05	62.76	63.88	64.43	65.55	66.13	65.37	66.88	65.67	66.15	66.6	66.1
		s	1.47	2.08	1.43	1.13	0.52	0.86	0.96	0.64	1.02	0.93	1.13	0.51
	Control	Mean	21.46	22.9	23.0	23.46	24.26	23.8	25.66	24.63	24.9	25.13	24.33	24.13
		s	0.66	0.71	0.26	0.44	0.73	0.49	0.28	0.81	1.07	1.03	1.29	0.61
SGOT (u/l)	Experiment	Mean	254.83	282	297.83	347.83	362.5	384	371	375.17	379.83	316.9	400.17	410.83
		SD	21.26	23.53	31.30	39.19	40.99	44.42	35.58	32.64	35.05	56.38	36.78	29.61
	Control	Mean	144	152.67	144	174	174.67	159	170.33	169.33	170.33	172.33	183.33	174.66
		SD	3.21	1.13	9.09	35.43	14.07	13.24	17.05	4.42	14.18	3.85	13.01	17.69
ALP (u/l)	Experiment	Mean	123.66	140.66	157.5	135.66	152.33	154.83	171.83	174.83	183.66	186.5	190.17	195.5
		SD	5.41	4.37	10.23	13.15	8.95	10.17	12.47	7.15	7.93	12.45	11.33	6.06
	Control	Mean	130	134	130.7	147	141.67	138.33	152.33	152.33	153.33	142	141.33	138.66
		SD	6.81	2.31	4.43	1.16	3.01	2.67	8.12	11.06	13.01	6.66	1.85	10.76

All the values were presented as mean ± SD

در انتهای این مطالعه میانگین افزایش وزن بره‌ها در گروه آزمایش (۸۱.۳۸ ± ۱۴۶۲۵) در مقایسه با میانگین گروه شاهد (۱۵۵.۵۳ ± ۱۶۸۵۰ گرم) کمتر بود (P<0.05).

بحث و نتیجه گیری:

غلظت سرمی ویتامین A در انتهای هفته اول در گروه آزمایش در مقایسه با گروه شاهد بطور معنی داری بیشتر بود (جدول ۱). غلظت سرمی ویتامین A در سرم با تغییرات اندکی در هفته‌های بعدی در سطح بالا باقی ماند (P<0.05).

با توجه به میزان اندک ویتامین A شیر، افزایش غلظت سرمی ویتامین A در ارتباط با تجویز خوراکی ویتامین A می‌باشد. در رتها نیز سطح پلاسمایی ویتامین A همزمان با افزایش دز مورد استفاده به سرعت افزایش یافته و بدنبال توقف مصرف کاهش می‌یابد (۱۶).

استفاده از ویتامین A خوراکی سبب افزایش غلظت استر رتینیل پلاسما در میشها (۹)، رتها (۱۵) و گوساله‌ها (۲۶) می‌شود.

در مطالعه حاضر، فعالیت آنزیم SGOT در بره‌های گروه آزمایش در مقایسه با گروه شاهد بیشتربود ($p<0.05$). این آنزیم یکی از آنزیمهای کبدی است که در شرایط آسیب کبدی افزایش می‌یابد. پیشتر Eaton (۱۹۶۹) افزایش این آنزیم را در هیپرویتامینوز A گزارش کرد (۱۱). در میشها هیپرویتامینوز A شدید و ملایم سبب افزایش فعالیت SGOT، غلظت ویتامین A سرم و غلظت ویتامین A کبدی می‌گردد (۱۰).

فعالیت آنزیم ALP در گروه آزمایش در مقایسه با گروه شاهد در هفته‌های ۷، ۹، ۱۰، ۱۱ و ۱۲ بیشتر بود ($P<0.05$). در مطالعه انجام شده توسط Donoghue و همکاران (۱۹۷۹) در میشها هیپرویتامینوز A افزایش غلظت ALP را بدنبال نداشت (۱۰). دامنه طبیعی فعالیت ALP در گوسفندان بسیار وسیع است به همین علت برای تشخیص بیماری کبدی کارایی چندانی ندارد. با این وجود افزایش ALP بدنبال هیپرویتامینوز A ممکن است دال بر آسیب استخوانی باشد (۲۱). هیپرویتامینوز A سبب سرکوب شدن تمایز و تزاید در کندروسیتها و استئوبلاستها می‌شود (۲۶) این آنزیم در سایر گونه‌ها به لزیونهای استخوانی مرتبط است (۲، ۴، ۵، ۱۰، ۲۰، ۲۶ و ۲۸).

غلظت ویتامین A کبدی گروه آزمایش در مقایسه با گروه شاهد بیشتر بود ($P<0.05$). چنین افزایشی در میشها و گوساله‌های هیپرویتامینوتیک نیز گزارش شده است (۹ و ۲۷). Verneau و همکاران (۱۹۸۴) افزایش قابل ملاحظه ویتامین A کبد را در انسان در نتیجه هیپرویتامینوز A گزارش کردند (۲۷).

در این مطالعه انتشار پری پورتال سلولهای تک هسته‌ای (Priportal Hepatitis) در نمونه‌های کبدی گروه آزمایش مشاهده شد. هیپرویتامینوز A در گوسفند و سایر گونه‌ها تغییرات پاتولوژیک مختلفی را در کبد ایجاد می‌کند. فیبروز اطراف سینوزوئیدی، پری پورتال و پورتال، هیپرپلازی و هیپرتروفی سلولهای ایتو (Ito cells) در هیپرویتامینوز A در انسان گزارش شده است (۲۷). بدنبال هیپرویتامینوز A، اتساع سینوزوئیدی، انتشار سلولی پری پورتال و افزایش قطرات چربی در سلولهای ستاره‌ای در بررسی با میکروسکوپ الکترونی مشاهده شده است (۸، ۲۲، ۲۴ و ۲۵). سیروز کبدی از جمله عواقب مسمومیت با ویتامین A می‌باشد (۷). هیپرویتامینوز A در رتها سبب کبد چرب می‌گردد (۲۴ و ۲۵).

در این مطالعه افزایش وزن در بره‌های گروه آزمایش در مقایسه با بره‌های شاهد کمتر بود ($P<0.05$). Donoghue و همکاران (۱۹۷۹) یافته‌های مشابهی را در بررسی بر روی میشها گزارش کردند (۱۰).

نتیجه گیری: کاهش مصرف ماده غذایی و افزایش آنزیمهای سرمی انعکاسی از آسیب کبدی است که در گوساله‌ها و میشهای مسموم با ویتامین A گزارش شده است (۱۰ و ۲۲). مطالعات ما در ارتباط با وزن نشان داد که تجویز روزانه دزهای بالای ویتامین A (۳۰۰۰۰ واحد بر کیلوگرم وزن حیوان) می‌تواند سبب هیپرویتامینوز A شده که بصورت کاهش در وزنگیری آنها تظاهر می‌یابد. این کاهش احتمالا ناشی از آسیب کبدی است.

Reference

1. Anderson, J. J. B. (2002) Oversupplementation of vitamin A and osteoporotic fractures in the elderly: to supplement or not to supplement with vitamin A. Journal of Bone and Mineral Research, 17, 1359–1362.

2. Armstrong, P.J., Hand, M.S. (1994) Nutritional disorders. In: Sherding RG (ed), The Cat. Diseases and Clinical Management (2nd edn). New York: Churchill-Livingstone, 1639-1640.

3. Arnhold, T., Nau, H., Meyer, S., Rothkoetter H. J. (2002) Porcine intestinal metabolism of excess vitamin A differs following vitamin supplementation and liver consumption. Journal of Nutrition, 132, 197–203

4. Azimpour, S., Mortazavi, P. (2012) Clinical and pathological findings in experimental hypervitaminosis A in newborn lambs. Comparative Clinical Pathology. 10.1007.pp 1504-1508.

Bennett, D. (1994) The musculoskeletal system. In: Chandler EA, Gaskell CJ, Gaskell RM (eds), Feline Medicine and Therapeutics (2nd edn) Oxford: Blackwell, 142-143.

5. Bel-Vialar, S., Itasaki, N., Krumlauf, R. (2002) Initiating Hox gene expression: in the early chick neural tube differential sensitivity to FGF and RA signaling subdivides the HoxB genes in two distinct groups, Development 129. 5103–5115.

6. Blomhoff, R. (1994) Overview of vitamin A metabolism and function. In: Blomhoff R, editor. Vitamin A in health and disease. New York: Marcel–Dekker. 1–35.

7. Colakoglu, N., Kukner, A. (2003) Effects of high dose retinoic acid on adult rat liver: Electron microscopic and immunohistochemical study Nutrition Research 23. 509–517.

8. Debier, C., Larondelle, Y. (2005) Review article: Vitamins A and E: metabolism, roles and transfer to offspring. British Journal of Nutrition, 93, 153–174

9. Donoghue, S., Kronfeld, D.S., Ramberg, C.F. (1979) Plasma retinol transport and clearance in hypervitaminosis A. Journal of Dairy science. 62, 326-332.

10. Eaton, H.D. (1969) Chronic bovine hypo- and hypervitaminosis A and cerebrospinal fluid pressure. American clinical Nutrition. 22,1070-1075.

11. Feskanich, D., Singh, V., Willett, W.C., Colditz, G.A.(2002) Vitamin A intake and hip fractures among postmenopausal women, Jama 287. 47–54.

12. Goodman, D.S. (1984) Overview of current knowledge of metabolism of vitamin A and carotenoids. Journal of National Cancer Institute 73, 1375–1379.

13. Hendrickx, A.G., Peterson, P., Hartmann, D., Hummler, H. (2000) Vitamin A teratogenicity and risk assessment in the macaque retinoid model. Reproductive Toxicology 14, 311–323

14. Johansson, S., Lind, P.M., Hakansson, H., Oxlund, J.O. (2002) Subclinical Hypervitaminosis A Causes Fragile Bones in Rats. Bone 31,(6) 685–689

15. Lind, P.M., Johansson, S., Ponn, M., Melhos, H. (2006) Subclinical hypervitaminosis A in rat : Measurements of bone mineral density (BMD) do not reveal adverse skeletal changes. Chemico –

Biological interactions 159, 73-80.

16. Mallia., A.K., Smith, J.E., Goodman, D.S. (1975) Metabolism of retinol –binding protein and vitamin A during hypervitaminosis A in the rat. Journal of Lipid research 16, 180-188.

17. Melhus, H., Michaelsson, K., Kindmark, A., Bergstrom, R., Holmberg, L., Mallmin, H., Wolk, A., Ljunghall, S. (1998) Excessive dietary intake of Vitamin A is associated with reduced bone mineral density and increased risk for hip fracture, Annual Intnational Medicine 129, 770–778.

18. O'Donnell., J.A., Hayes, K.C. (1987) Nutrition and nutritional disorders. In: Holzworth J (ed), Diseases of the Cat (1st edn). Philadelphia: WB Saunders. 24-27.

19. Polzopoulou, Z.S., Kozakos, G., Potsikas, M.N., Roubies, N. (2005) Hypervitaminosis A in a cat : a case report and review of the literature. Journal of Feline medicine and surgery 7 : 363-368.

20. Radostits, O.M., Gay, C.C., Hinchcliff, K.W., Constable, P.D. (2007) Vererinary Medicine,10 th edition.634.

21. Raoofi, A., Asadi, F., Mardjanmehr, S.H., Kazempoor, R. (2010) The effects of hypervitaminosis A in sheep following intramuscular administrations of vitamin A. Food and Chemical Toxicology. 48 (1) 193–195.

22. Riddle, R.D., Johnson, R.L., Laufer, E. (1993) Sonic hedgehog mediates the polarizing activity of the ZPA, Cell 75. 1401–1416.

23. Singh, V.N., Singh, M., Venkitasubramanian, T.A. (1969) Early effects of feeding excess of vitamin A: mechanism of fatty liver production in rats. Journal of Lipid Research. 10: 395-401.

24. Singh, M., Singh V.N., Venkitasubramanian, T.A. (1968) Early effects of feeding excess of vitamin A: hepatic glycogen, blood lactic acid, plasma NEFA and glucose tolerance in rats. Life Science 7: 239-247.

25. Takaki, H., Fukuda, S., Mori, R., Kodaka, T., Naito, Y. (1995) Changes in bone metabolism and epiphyseal growth plate in bovine hyena disease indvced by administration of vitamin AD3 E premix or vitamin A. Journal of Veterinary science.58 : 407-12.

26. Verneau, A., Rosenbaum, J., Zafrani, E.S., Roudot-Thoraval, F., Leclercq, M., Dhumeaux, D. (1984) Hepatic fibrosis and portal hypertension in chronic vitamin A poisoning. Gastroenterol Clincal Biology. 8(2) 121-5.

27. Woodard, J.C., Donaran, A.G., Eckhoff, C. (1997): Vitamin (A and D) – induced premature physeal closure (hyena diseas) in Calves. Journal of Comparative pothology. 116,353-66.