

گزارش یک مورد کورپولمونال در گوساله مبتلا به برونکوپنومونی



شهرام علی پورزمانی^۱، علی میرشاهی^۱، علیرضا تقوی رضوی زاده^۱

۱- دانشگاه فردوسی مشهد، دانشکده دامپزشکی، گروه علوم درمانگاهی، مشهد، ایران

*نویسنده مسئول: vetzamani52@yahoo.com

دوره چهارم، شماره اول، بهار ۱۳۹۲

صفحات ۶۵-۵۹

دریافت مقاله: ۹۱/۱۰/۲۰

پذیرش مقاله: ۹۲/۱/۲۷

چکیده

بدنبال ارجاع یک راس گوساله ماده ۶ ماهه نژاد هلشتاین به کلینیک دانشکده دامپزشکی دانشگاه فردوسی مشهد در بهار ۱۳۹۰ با سابقه کم‌اشتهایی، تاخیر در رشد و مشاهده نشانه‌های بالینی همچون دپرسیون، تکیکاردی، تاکی‌پنه، دیس‌پنه، آتونی شکمبه، ضعف و ازپافتادگی، بلند و خشن شدن صداهای ریوی، سوفل قلبی، اتساع ورید و داج و ادم در ناحیه شکمی فک پایین و پیش‌سینه نیاز به انجام ارزیابی‌های بیشتر با استفاده از پاراکلینیک برای پی بردن به عامل قطعی عوارض فوق احساس شد. یافته‌های خون‌شناسی، دلالت بر عفونت حاد توام با پاسخ غیرجبرانی سیستم دفاعی بدن داشت. مشاهدات رادیولوژی شامل افزایش رادیوآپسیتی و رویت الگوی ریوی آلوئولی در قسمت شکمی و قدامی لوب‌های ریه بود. در اولتراسونوگرافی به عمل آمده از قفسه سینه و شکم، در فضای جنب و محوطه شکم مایعات آزاد ان‌اکوییک، مشاهده شدند که به ترتیب نشانه‌ی تراوشات جنبی و صفاقی می‌باشند. با توجه به یافته‌های مذکور و بررسی دقیق مقادیر پروفایل بیوشیمیایی به همراه اندازه‌گیری میزان تروپونین‌آی سرم و حذف عوامل مسبب احتمالی عوارض فوق، بویژه ادم و آسیت، بیماری گوساله، برونکوپنومونی توام با وقوع پدیده کورپولمونال تشخیص داده شد. معالجه دام با استفاده از آنتی‌بیوتیک و داروهای مدر و حمایتی صورت پذیرفت. حدود دو هفته پس از درمان، معاینات بالینی، آزمایشات خون‌شناسی، رادیولوژی و سونوگرافی تکرار شد که حکایت از بهبودی کامل تمام عوارض مشاهده شده اولیه داشت. سه ماه بعد از اولین ارجاع، بیمار مجدداً مورد معاینه قرار گرفت که تنها مشکل مشاهده شده، تاخیر در رشد گوساله بود که این موضوع می‌تواند از پیامدهای برونکوپنومونی باشد.

واژه‌های کلیدی: گوساله، برونکوپنومونی، کورپولمونال



JOURNAL OF VETERINARY CLINICAL RESEARCH

J.Vet.Clin.Res 4(1)59-65, 2013

Received: January 9, 2013

Accepted: April 16, 2013

Report of Cor Pulmonale in a calf due to bronchopneumonia

Alipour zamani, Sh.^{*1}, Mirshahi, A.¹, Taghavi razavizadeh, A.¹

1- Department of Clinical Sciences, Faculty of Veterinary medicine, Ferdowsi University of Mashhad, Mashhad, Iran

* *Corresponding author:* vetzamani52@yahoo.com

Abstract

A 6 Months old holstein female dairy calf was referred to the clinic of veterinary medicine, Ferdowsi university of Mashhad in the spring of 2011. The owner's chief complaint was anorexia and growth retardation. Clinical examination revealed depression, tachycardia, tachypnea, atonic rumen, weakness, recumbency, increase breath sounds with harshness, cardiac murmur (Left side of the chest, base of heart with mild to moderate intensity), jugular vein distention, submandibular and brisket edema. Haemogram profiles showed an acute infection with degenerative immune system response. Radiological findings were consisted of increased radiopacity and alveolar pattern (air bronchogram) in cranioventral lung lobes. Thoracic and abdominal ultrasonography was performed. Anechoic free fluids in pleural and abdominal cavity were observed which indicated pleural and peritoneal effusion, respectively. According to these findings and a survey on serum biochemical profile, with measuring the concentration of serum troponin I and rule out other causes of edema and ascites, the cor Pulmonale associated with bronchopneumonia was diagnosed. The sick animal was treated by parenteral antibiotic, diuretic and supportive drugs. About 2 weeks after the treatment, clinical examination, radiological and ultrasonographical observations and haemogram profiles indicated complete recovery. Three months after the initial presentation, the calf was visited again and the only problem was growth retardation that may be due to bronchopneumonia outcome.

Key words: Calf, Bronchopneumonia, Cor pulmonale

مقدمه



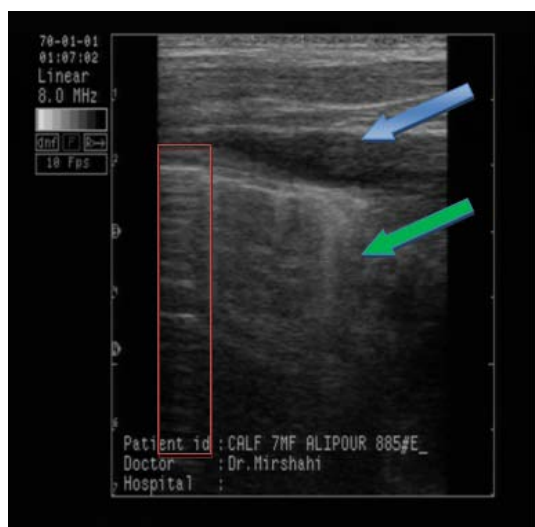تصویر ۱- ادم ناحیه بریسکت و قسمت شکمی فک پایین

کورپولمونال شکل ثانویه‌ای از بیماری قلبی بوده که ویژگی اساسی آن افزایش فشار خون ریوی می‌باشد. این عارضه منجر به هیپرتروفی، اتساع و نارسایی قلب راست می‌شود. شایع‌ترین عامل وقوع کورپولمونال، بیماری کوه‌های مرتفع (High Mountain Disease) بوده و در گاوهای که در ارتفاع بیش از ۱۶۰۰ متری نگهداری می‌شوند اتفاق می‌افتد. در این بیماری به منظور حفظ فشار اکسیژن، عروق ریوی منقبض گردیده که نتیجه آن افزایش فشار خون در این عروق می‌باشد. افزایش فشار خون ریوی، در نهایت منجر به افزایش بارکاری قلب راست و به دنبال آن ادم و آسیت می‌گردد (۷، ۴). برونکوپنومونی گوساله‌ها یکی از مهمترین عوامل تلفات و بیماری‌های تاثیرگذار بر رشد و آینده اقتصادی گوساله‌ها بوده که می‌تواند از جمله علل بروز کورپولمونال محسوب شود.

توصیف بیمار و یافته‌های بالینی

در بهار ۱۳۹۰، یک راس گوساله ماده ۶ ماهه نژاد هلشتاین بدلیل کم اشتها و تاخیر در رشد به درمانگاه دانشکده دامپزشکی دانشگاه فردوسی مشهد، ارجاع داده شد. با اخذ تاریخچه مشخص گردید که گوساله مذکور در سن ۱ ماهگی اسهال چند روزه‌ای را تجربه نموده، که پس از درمان آنتی‌بیوتیکی بهبود یافته است. در معاینه بالینی بیمار، دپرسیون، تاکیکاردی (۱۱۰ ضربه در دقیقه)، تاکی‌پنه (۶۴ تنفس در دقیقه)، دیس‌پنه، آتونی شکمبه، ضعف و از پافتادگی، بلند و خشن شدن صداهای ریوی، سوفل قلبی (در سمت چپ قفسه‌سینه، در محدوده قاعده قلب با شدت ضعیف تا متوسط)، اتساع ورید و داج در هر دو سمت گردن و ادم در ناحیه شکمی فک پایین و پیش‌سینه (تصویر ۱) مشخص گردید.

دمای رکتوم گوساله ۳۸/۶ درجه سانتی‌گراد مشخص شد. دو نمونه خون جهت آزمایش‌های خون‌شناسی و تعیین فاکتورهای بیوشیمیایی، از ورید و داج اخذ و به آزمایشگاه کلینیک ارسال گردید. در تابلوی خونی بیمار، نسبت بالای نوتروفیل‌های نابالغ (۶۴۴/μL) به نوتروفیل‌های بالغ (۳۶۸/μL) و حضور تغییرات سمی شدید (Severe toxic change) مشخص شد، که دلالت بر انحراف به چپ غیر جبرانی داشت و لکوگرام مذکور در مجموع معرف یک تابلوی عفونی حاد بود. در تابلوی خونی بیمار ترومبوسیتوپنی (۰/۶۹×۱۰^۹/μL) نیز جلب توجه می‌نمود که وجود آن را می‌توان با افزایش تخریب و مصرف پلاکت‌ها در حالات عفونی مرتبط دانست. کاهش میزان پروتئین تام سرم (۴/۹ gr/dL) توام با افت نسبت پروتئین تام به فیبرینوژن به ۷/۱۷، مجدداً وجود یک فرآیند التهابی را تائید می‌نمود (۶). یافته‌های رادیولوژی عبارت بودند از: افزایش رادیوآپسیتی (Radiopacity) قفسه‌سینه و رویت نشانه ایربرنکوگرام (Air Bronchogram) که دلالت بر الگوی آلئولی در قسمت قدامی و شکمی لوبهای ریه داشت (تصویر ۲).

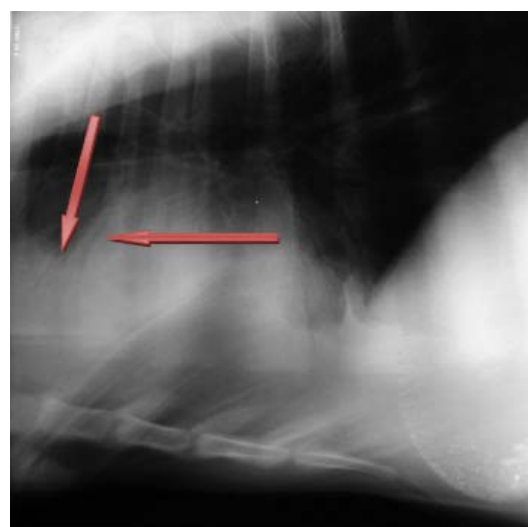


تصویر ۳ (قبل از درمان): اولتراسونوگرام مقطع عرضی قفسه‌سینه از ششمین فضای بین‌دنده‌ای، رویت مایعات آزاد ان‌اکویک در فضای جنب (پیکان بالایی)، رویت بخشی از لوب ریه بدلیل کبدی شدن (پیکان پایینی)، بخشی از ریه با آرتیفکت روربریشن (Reverberation artifact) (مستطیل قرمز) که نشانه‌ی هوا دار بودن آن است.

برای حذف احتمال وجود درگیری میوکارد (که یکی از عوامل ایجاد کننده نارسایی احتقانی قلب Congestive heart failure (CHF) می‌باشد، میزان تروپونین آی (Troponin I) در سرم مورد سنجش قرارگرفت و میزان آن 0.04 ng/mL تعیین گردید که در محدوده طبیعی قرار داشت (۷). با استفاده از نوار ادرار نیز مشخص گردید که تغییر غیرطبیعی در وزن مخصوص و میزان پروتئین ادرار وجود ندارد.

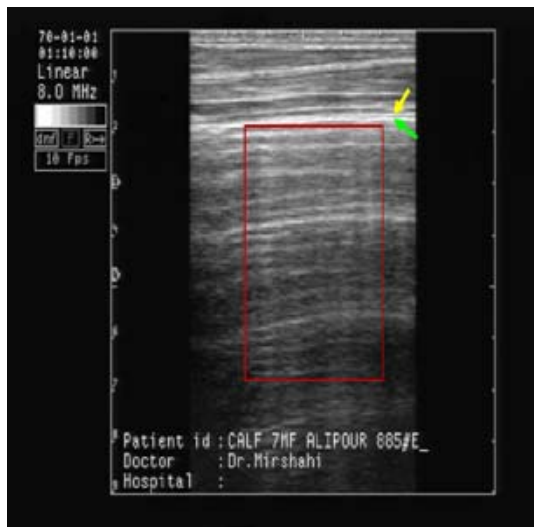
درمان و نتایج

با توجه به یافته‌های مذکور، بیماری گوساله، برونکوپنومونی توام با وقوع پدیده کورپولمونال تشخیص داده شد. نظر به اینکه یکی از راههای مدیریت و درمان کورپولمونال در گاو، درمان بیماری اولیه ریه ذکر شده است (۸)، لذا درمان دام با استفاده از آنتی‌بیوتیک سفتیوفور (2 mg/kg) بمدت ۵ روز (به منظور رفع عفونت ریوی) و درمان‌های حمایتی و علامتی شامل فوروزوماید ($3/5 \text{ mg/kg}$) به عنوان دیورتیک به جهت افزایش دفع مایعات) بصورت تک دوز، ۲ دوز فلوئیکسین مگلو مین ($2/2 \text{ mg/kg}$) (برای کاهش التهاب ریه)



تصویر ۲ (قبل از درمان): رادیوگراف ساده نمای جانبی قفسه‌سینه، عدم رویت سایه دیافراگم، افزایش رادیوپاستی قفسه‌سینه، نشانه ایربرنگوگرام به صورت نواحی رادیولوسنت (Radiolucent) منشعب در قسمت قدامی و شکمی قفسه سینه (پیکانهای قرمز سمت چپ تصویر) مشهود است.

در اولتراسونوگرافی به عمل آمده از قفسه‌سینه و شکم، در فضای جنب و محوطه شکم مایعات آزاد ان‌اکویک (Anechoic) مشاهده گردیدند که به ترتیب حکایت از تراوشات جنبی (Pleural effusion) و صفاقی (Pritoneal effusion) دارند (تصویر ۳). به منظور تعیین ماهیت مایعات، بزل از محوطه شکم انجام گرفت که مایع نمونه‌گیری شده شفاف و فاقد هر گونه لخته یا بوی غیرطبیعی بود. جهت تفریق عوامل مسبب ادم و آسیت یکسری آزمایشات بیوشیمیایی سرم انجام گرفت. تنها تغییرات مشهود در این آزمایشات شامل افزایش مقادیر نیترژن اوره خون (BUN) ($4/6 \text{ mg/dL}$)، کراتینین ($31/2 \text{ mg/dL}$)، فسفر ($12/8 \text{ mg/dL}$)، آنزیم کراتین فسفوکیناز (CPK) (1047 U/L) و آنزیم آسپاراتات آمینو ترانسفراز (AST) (742 U/L) بود.



تصویر ۴ (بعد از درمان): اولتراسونوگرام مقطع عرضی قفسه‌سینه از ششمین فضای بین‌دنده‌ای، عدم رویت مایعات آزاد ان‌اکویک در فضای جنب (پیکان بالایی نشان‌دهنده‌ی جنب جداری و پیکان پایینی نشان‌دهنده‌ی جنب احشایی است) و مشاهده آرتیفکت روربریشن (Reverberation artifact) مستطیل قرمز) در بخش سطحی ریه، که نشانه‌ی هوا دار بودن آن قسمت و طبعاً بیانگر برگشت عملکرد ریه به حالت طبیعی می‌باشد.

۳ ماه بعد از اولین ارجاع، مجدداً گوساله ویزیت گردید که در وضعیت سلامتی به سر می‌برد و تنها مشکل حیوان در این مرحله تاخیر در رشد بود که این را می‌توان از عوارض برونکوپنومونی دانست (۶،۷).

نتیجه‌گیری و کاربرد بالینی

هنگامی که غلظت پروتئین پلاسما به مقادیر کمتر از ۵ mg/dL نزول کند ممکن است خیز عمومی افتد. هیپوپروتئینمی می‌تواند ناشی از کاهش تولید پروتئین‌های پلاسما در نتیجه گرسنگی، بیماری کبد، نارسایی شدید قلبی یا افزایش از دست رفتن پروتئین‌های پلاسما در اثر بیماری‌های کلیوی یا آسیب‌های روده‌ای و تورم صفاق و پرده جنب باشد. با توجه به عدم وجود سابقه اسهال طی چهار ماه گذشته و عدم تایید پروتئین‌وری، دفع پروتئین از طریق دستگاه‌های گوارش و ادراری رد شد (۱۰،۹) در سمع قفسه‌سینه صداهای قلبی به وضوح شنیده شد و در سونوگرافی به عمل آمده از قلب،

و ویتامین ب کمپلکس تزریقی (تک دوز) صورت پذیرفت. به منظور ممانعت از تشدید ادم، از دامدار درخواست شد، از دادن سنگ نمک و مکمل‌های حاوی نمک به گوساله خودداری نماید. دو هفته پس از پایان دوره درمان، جهت بررسی وضعیت پاسخ به درمان آنتی‌بیوتیکی با مراجعه حضوری به گاوداری، از بیمار نمونه خون اخذ گردید که تابلوی خونی نشان دهنده رفع شدن وضعیت عفونی در بیمار بود، که هم راستا با تغییر تابلوی خونی از عفونی به غیر عفونی، علائم بالینی (ادم بریسکت، اتساع ورید و داج، دیس‌پنه و....) نیز در بیمار از بین رفته بودند. در اولتراسونوگرافی، هیچگونه آسیتی در محوطه بطنی مشاهده نگردید و طبعاً بزل از محوطه بطنی جهت اخذ مایع ترانسودا بی نتیجه بود. در سونوگرافی به عمل آمده از محوطه صدی مایع آزاد در فضای جنب مشاهده نگردید و دو پرده جنب جداری و احشایی حالت سرخوردن روی یکدیگر (Gliding) را نشان دادند که دلالت بر طبیعی بودن آنها دارد. بخش‌های سطحی ریه که قبل از درمان با سونوگرافی قابل رویت بودند، پس از درمان به دلیل هوادار شدن به صورت آرتیفکت روربریشن (Reverberation) که یافته‌ای طبیعی در ریه‌هاست در سونوگرافی مشاهده شدند. (تصویر ۴) علاوه بر این الگوی ریوی آلئولی نیز در رادیولوژی وجود نداشت.

پنومونی حاد توصیف شده است که در یکی از گاوها بر اساس علائم بالینی نارسایی احتقانی قلب، افزایش فشار شریان ریوی و هیپرتروفی بطن راست، کورپولمونال تشخیص داده شد (۲). بیماری‌های متعددی در گاو توانایی ایجاد ادم، آسیت، اتساع ورید و داج و دیسپنه را دارند. از مهمترین بیماری‌هایی که می‌توانند به طور همزمان این علائم را در حیوان ایجاد نمایند، می‌توان به نارسایی احتقانی قلب راست اشاره نمود. در درگیری قلب چپ ادم ریوی و دیسپنه قابل مشاهده می‌باشد (در معاینه بالینی بیمار و رادیوگراف تهیه شده از ریه نشانه‌ای از ادم ریه مشاهده نگردید) بنابراین می‌توان گفت که نارسایی قلب راست بدون درگیری قلب چپ رخ داده است (۷). بیماری‌ها و آسیب‌های ریوی با افزایش پس‌بار، موجب عدم تخلیه خون از بطن راست شده که نتیجه آن نارسایی قلب راست و به دنبال آن بزرگی بطن راست و ایجاد نارسایی درجه سه تی و سوفل قلبی می‌باشد (۴، ۷).

References

- 1- Anderson D.E. and Rings D.M. (2009) Current Veterinary Therapy. 5th ed. Saunders ,Philadelphia, 216-218.
- 2- Angel ,K.L., Tyler J.W.(1992) Pulmonary hypertension and cardiac insufficiency in three cows with primary lung disease. J Vet Intern Med. 6(4):214-9.
- 3- Buczinski , S., Pinard , J., Ferrouillet ,C., Veillette ,M. (2010) Echocardiographic findings in a goat with cor pulmonale secondary to chronic parasitic pneumonia. Schweizer Archiv fuer Tierheilkunde 152(2) 81-85.
- 4-Divers T.J. and Peek S. (2008) Disease of dairy Cattle. 2th ed. Saunders, Philadelphia, 58-59.
- 5-Gay ,C.C., Richards,W.P.(1983) Cor pulmonale and atrial fibrillation in goats as a sequel to pneumonia.

مایعات آزاد در فضای پریکارد مشاهده نگردید؛ لذا به نظر نمی‌رسد عامل مسبب ادم، فشار ناشی از هیدروپریکارد بر قلب راست باشد. اگرچه، مهمترین نوع پریکاردیت، پریکاردیت ضربه‌ای (Traumatic reticuloperitonitis (TRP می‌باشد، لیکن در ارزیابی‌های رادیولوژی، جسم خارجی رادیوپاک در قفسه سینه مشاهده نگردید. اندوکاردیت نیز مد نظر قرار گرفت که باید گفت معمولاً این بیماری به خاطر روند مزمنی که دارد گاوهای بالغ را درگیر می‌سازد، ضمن اینکه باید سابقه‌ای از فرآیندهای مزمن چرکی همچون تورم بندناف در دام وجود داشته باشد. در ناهنجاری‌های مادرزادی قلبی مثل نقص دیواره بین بطنی (Ventricular septal defect (VSD نیز امکان افزایش بار حجمی قلب و بروز نارسایی احتقانی قلب وجود دارد. اگرچه امکان اکوکاردیوگرافی داپلر فراهم نبود ولی باید اشاره کرد در نقص دیواره بین بطنی نه تنها پاسخ به درمان وجود ندارد بلکه وضع دام بتدریج بدتر هم می‌شود (۱، ۷، ۹). لازم به ذکر می‌باشد جیره دام علوفه، کنسانتره (ذرت و بلغور جو) و مکمل بود. گرچه شایع‌ترین عامل وقوع کورپولمونال، بیماری کوه‌های مرتفع (High Mountain Disease) می‌باشد، ولیکن مواردی نیز از رخداد کورپولمونال در نتیجه علل دیگر گزارش گردیده است. به عنوان مثال رخداد کورپولمونال به عنوان پیامد ناشی از پنومونی در یک بز (۵) و در گزارش دیگری نیز در یک بز ۴ ساله مبتلا به پنومونی انگلی شدید گزارش گردیده است (۳). در گزارش اخیر در معاینات بالینی، علائم پیشنهاد دهنده نارسایی احتقانی قلب راست (congestive right heart failure) شامل دیسپنه، آسیت فراوان و اتساع دو طرفی ورید و داج در بیمار مشاهده شده است (۳). اتساع دهلیز و بطن راست ناشی از تغییرات ساختمانی بوجود آمده (در قلب) به علت نارسایی قلب راست توسط اکوکاردیوگرافی، مشخص گردید. و به علت پیش آگهی ضعیف از لحاظ درمان، بیمار به کشتارگاه اعزام شد (۳). علاوه بر این افزایش فشارخون شریان ریوی، ناشی از بیماری ریوی نیز در دو گاو مبتلا به پنومونی مزمن و در یک گاو مبتلا به

Aust Vet J.,60(9):274-5.

6-Nazifi, S. (2001) Veterinary Laboratory Medicine: Clinical Pathology, Shiraz university Publications , Shiraz, 115-177. (text in Persian) .

7-Radostits O.M., Gay C.C., Hinchcliff k.w. and Constable P.D. (2007) Veterinary Medicine.10th ed. Saunders , London, 401-411, 423-428, 431,500.

8- Scott P. R., Penny C. D, Macrae A. I (2011) Cattle medicine. 1th ed. Manson , London, 142.

9- Smith B.P. (2009) Large animal internal medicine. 4th ed. Mosby ,Missouri, 84-395.

10- Stockham S.L. and Scott M.A. (2002) Fundamental of veterinary clinical pathology. 1th ed. Blackwell , Iowa, 62-64, 74, 165, 270.