

بررسی مقایسه‌ای کاربرد رنگ آمیزی‌های اختصاصی گوموری و پرل (Prussian Blue) برای تشخیص هیستوپاتولوژیک اختلالات ذخیره‌ای آهن در بزهای مبتلا به Cloisonné kidney



JOURNAL OF VETERINARY CLINICAL RESEARCH

مهران نصیری^{۱*}، میترا صدرخانلو^۲

۱- دانشگاه آزاد اسلامی واحد ارومیه، دانشکده دامپزشکی، گروه پاتوبیولوژی، ارومیه، ایران

۲- دانشگاه آزاد اسلامی واحد ارومیه، دانشکده پیراپزشکی، ارومیه، ایران

*نویسنده مسئول: mehrannassiry@yahoo.com

دوره چهارم، شماره اول، بهار ۱۳۹۲

صفحات ۱۸-۱۱

دریافت مقاله: ۹۱/۷/۱۵

پذیرش مقاله: ۹۱/۱۲/۲۲

چکیده

عموماً بیماریهای ذخیره‌ای آهن از ضایعاتی بشمار می‌روند که در بافتهای مختلف میتوانند تأثیرات متفاوتی بر روی ساختار هیستولوژیک بافت بر جای بگذارند. روشهای زیادی برای تشخیص ضایعات ناشی از اختلالات ذخیره‌ای مواد مختلف در بافتهای مختلف بدن وجود دارد که تمامی این روشها معمولاً اختصاصی بوده و برای تشخیص ماده مورد نظر ضرورت دارد.

هدف از این مطالعه ارزیابی دو روش مختلف تشخیصی رنگدانه‌های آهن توسط رنگ آمیزی‌های اختصاصی گوموری و پرل (Prussian Blue) در سطح بافتی و بررسی ضعف و قدرت هر یک از این روشها با یکدیگر میباشد. برای تهیه نمونه‌های مورد استفاده در این تحقیق تعداد ۸۶۰ بز کشتاری پس از ذبح و پوست کنی و تخلیه امعاء و احشاء مورد بازرسی قرار گرفتند. در کل تعداد ۵ رأس از این بزها با علائم ماکروسکوپی عارضه رسوب رنگدانه آهن در کلیه‌ها (کلیه کلوازونه) مورد شناسائی قرار گرفتند که پس از تهیه مقاطعی به ابعاد ۱۰X۱۰ میلیمتر جهت ثبوت در محلول فرمالین بافر فسفات ۱۰٪ قرار داده شدند. پس از ثبوت نمونه‌ها کلیه مراحل تهیه اسلایدهای پاتولوژیک تا مرحله رنگ آمیزی بر روی این نمونه‌ها انجام گرفت. سپس مراحل رنگ آمیزی اختصاصی آهن به دو روش گوموری و پرل بر روی این نمونه‌ها صورت گرفت.

پس از بررسی هیستوپاتولوژیک اسلایدهای تهیه شده هر یک از انواع رنگ آمیزیها با یکدیگر مورد بررسی قرار گرفتند که از لحاظ کیفی رنگ آمیزی (Perl's Prussian blue) برتر از رنگ آمیزی گوموری تشخیص داده شد.

دلایل این برتری عبارت بودند از رنگ پذیری مناسبتر در رنگدانه‌های آهن، رنگ پذیری بافتهای اطراف و وضوح و کنتراست بهتر. استفاده از نرم افزار آنالیز تصاویر Scion Image و سپس آنالیز اطلاعات بدست آمده با نرم افزار آماری SPSS نیز تمامی نتایج فوق را تأیید نمود.

واژه‌های کلیدی: گوموری، پرل، آبی پروس، کلیه کلوازونه، رنگ آمیزی اختصاصی



JOURNAL OF VETERINARY CLINICAL RESEARCH

J.Vet.Clin.Res 4(1)11-18, 2013

Received: October 6, 2012

Accepted: March 12, 2013

Histopathologic comparison between specific Gomori iron staining method and Perl's Prussian blue staining method in caprine Iron accumulated tissues (Cloisonné kidney)

Nasiri, M.^{*1}, Sadrkhanlou, M.²

1- Department of pathobiology, Faculty of veterinary medicine, Urmia Branch, Islamic Azad University, Urmia, Iran

2-Faculty of Paramedical Science, Urmia Branch, Islamic Azad University, Urmia, Iran

** Corresponding author: mehrannassiry@yahoo.com*

Abstract

Deposition of iron particles and pigments may have different effects on affected tissues. For differential diagnosis of each substances deposited in cells and tissues, examiners have to use specific methods for each material. This diagnosis usually based on the specific staining methods of affected tissue. Two different specific Iron staining methods Gomori and Perl's Prussian blue were compared in this study. Among this survey 860 slaughtered Caprine were investigated histopathologically and macroscopic Iron pigments deposition grossly found in 8 of these animals. This accumulation was in renal cortical area pertaining to cloisonné kidney disorder. After fixation in formalin buffer 10% solution, samples dyed with two specific Iron staining methods: Perl's Prussian blue and gomori. Comparison results showed significant differences between quality and quantity of prepared histopathologic samples. For more scientific investigation, computerized analytic software Scion Image used for comparing prepared images of two different staining methods. The received data used in analytic software SPSS for statistical analysis. The results confirmed exactly more efficiency of Perl's staining method compared to Gomori iron staining method. These superiorities were in more effective coloration of Iron pigments, peripheral cells and more contrast and resolution of stained tissues.

Key words: Perl's Prussian blue, Gomori, Cloisonné kidney, specific staining method.

مقدمه

سلولهای بدن گاهی ممکن است بدلائل متعددی از جمله اختلالات متابولیک دچار تغییرات قابل برگشت یا غیر قابل برگشتی از جمله تجمعات مواد اندوژن گردند. ترکیبات بسیار متنوعی میتوانند در سلولهای مختلف ایجاد اختلالات ذخیره‌ای را بنمایند که از جمله این مواد میتوان به پیگمانهای رنگی، تجمعات مواد معدنی، ترکیبات پروتئینی خاص مثل آمیلوئید، گلیکوژن و چربی اشاره نمود (۹). عمدتاً تعداد زیادی از این ترکیبات بدلیل نوع و تنوع این مواد بوسیله رنگ آمیزیهای عمومی که جهت فعالیتهای تشخیصی معمول هیستوپاتولوژیک مورد استفاده قرار میگیرند قابل شناسائی نیستند (۹). اما بدلیل اهمیت شناخت این ترکیبات که عمدتاً نقش تعیین کننده‌ای را در روند درمان ایفا مینماید. بدست آوردن اطلاعات دقیق در رابطه با ماهیت حقیقی این مواد بسیار حائز اهمیت است. باید خاطر نشان ساخت که در اکثر موارد بسیاری از این ترکیبات در هنگام طی فرایندهای روتین تهیه نمونه‌های بافتی از بین رفته و صرفاً جای خالی این ترکیبات در نمونه‌ها باقی میماند. لذا برای جلوگیری از این آسیبها ضرورت دارد روشهای اختصاصی جهت تشخیص افتراقی این ترکیبات مورد استفاده قرار گیرد. اما گاهی برخی از این روشها بر اساس ترکیبات بکار رفته و نوع عملکرد قادر شناسائی مناسب عامل تجمعی نیستند.

آهن یکی از این مواد است که بدن فعالانه مقادیر مورد نیاز خود را از این ماده راجذب و نگهداری میکند. از مهمترین مکانهای رسوب رنگدانه آهن در بدن کبد و کلیه است که گاهی این فلز ممکن است بصورت پیگمانهای قهوه‌ای رنگ در پرده بازال برخی از توپولهای کلیه خصوصاً توپولهای به هم پیچیده نزدیک رسوب نماید (۱). لازم به ذکر است که این عارضه در کلیه برخی از بزها مشاهده شده و حیوان مبتلا فاقد هرگونه علائم پاتولوژیک میباشد و این تغییرات عموماً پس از کشتار جزو یافته‌های تصادفی بشمار میروند (۲ و ۱۰). هدف از این مطالعه بررسی تفاوت‌های کیفی دو روش رنگ

آمیزی اختصاصی آهن از لحاظ هیستوپاتولوژیک میباشد. یکی از این روشهای رنگ آمیزی روش رنگ آمیزی گوموری و دیگری روش رنگ آمیزی پرل یا آبی پروس میباشد که هر دوی این روشها در آزمایشگاههای تشخیصی آسیب شناسی آناتومیکال برای شناسائی ترکیبات آهن مورد استفاده قرار میگیرند.

برای انجام این مطالعه ضروری ترین جزء پس از تهیه مواد لازم برای رنگ آمیزی بدست آوردن بافتهای دارای ترکیبات رسوب یافته آهن بود که پس از بررسی مبنای کار بر اساس تهیه بافتهای کلیه بزهای نژاد آنقره که مبتلا به یک عارضه کمتر شناخته شده بنام Cloisonné kidney بودند قرار گرفت. (۸)

این بیماری عموماً بدلیل افزایش در میزان آهن بدن بوجود می‌آید که این آهن اضافی در بافتهای مختلف بدن رسوب می‌نماید. از علل احتمالی این عارضه میتوان به اختلالات تغذیه‌ای اشاره نمود. نام این بیماری از یک صنعت دستی رایج در جنوب فرانسه بنام Cloisonné گرفته شده است که در آن با استفاده از سیمهای فلزی اشیاء خاصی از جمله ظروف و صنایع دستی شیشه‌ای را تزئین مینمایند. (۸) در بز این رسوب و ذخیره در کلیه‌ها بسیار زیاد میباشد و خصوصاً در بزهای با سن بالا و پیر بیشتر مشاهده میگردد (۵). عموماً این عارضه بصورت یافته‌ای تصادفی در دامهای مبتلا قابل شناسائی میباشد. این رسوبات آهن در قشر کلیه باعث تیرگی شدید رنگ کلیه‌ها شده و کلیه این دامها به رنگ سیاه تا قهوه‌ای تیره مشاهده میگردد. (۱)

مواد و روش کار

برای تهیه نمونه‌های مورد استفاده در این تحقیق تعداد ۸۶۰ بز کشتاری پس از ذبح و پوست کنی و تخلیه امعاء و احشاء مورد بازرسی قرار گرفتند. در کل تعداد ۵ رأس از این بزها با علائم شبیه به عارضه فوق مورد شناسائی قرار گرفتند که پس از تهیه مقاطعی به ابعاد ۱۰ X ۱۰ میلیمتر جهت ثبوت

شدن فیلتر نموده و بعد چند دانه تیمول جهت نگهداری به آن افزوده گردید. (۳)

مراحل رنگ آمیزی: لامهای آماده شده برای رنگ آمیزی را بمدت ۵ دقیقه در محلول استوک فروسیانید پتاسیم قرار داده و سپس این اسلایدها مدت ۲۰ دقیقه در محلول کار (فروسیانید پتاسیم + اسید هیدروکلریک) قرار گرفتند. پس از این مرحله لامها بوسیله جریان آب مقطر شستشو شده و مجدداً ۵ دقیقه در محلول کرنیکتروت قرار گرفتند. مرحله پایانی را شستشو مجدد با آب مقطر تشکیل میداد. در انتها لامها پس از آبیگری در الکل ۹۵ درجه و مطلق و سپس شفاف سازی با زایلل آماده لامل گذاری و بررسی هیستوپاتولوژیک شدند. (۳)

رنگ آمیزی اختصاصی آهن به روش گوموری: جهت استفاده از این روش ابتدا محلول استوک ۱ حاوی ۲۰ سی سی اسید هیدروکلریک غلیظ و ۸۰ سی سی آب مقطر و سپس محلول استوک شماره ۲ حاوی ۱۰ سی سی فروسیانید پتاسیم و ۱۰۰ سی سی آب مقطر دوبار تقطیر تهیه گردید. در مرحله بعدی محلول کار حاوی ۲۵ سی سی محلول استوک ۱ و ۲۵ سی سی محلول استوک ۲ تهیه گردید. محلول بعدی مورد استفاده محلول Nuclear fast red بود که بصورت آماده خریداری شده بود. (۶)

مراحل رنگ آمیزی: برای رنگ آمیزی اسلایدها بترتیب زیر عمل گردید که ابتدا اسلایدها بمدت ۳۰ دقیقه در محلول کار قرار گرفتند و بعد با استفاده از آب مقطر مورد شستشو قرار گرفتند. بعد این لامها را بمدت ۵ دقیقه در محلول Nuclear fast red قرار داده و مجدداً با آب مقطر شستشو گردیدند. سپس با استفاده از الکل ۹۰ درجه، ۹۵ درجه و مطلق آبیگری شده با استفاده از گزیل شفاف سازی گردیدند. (۶)

نتایج

الف) نتایج حاصل از اسلایدهای رنگ آمیزی شده با متد پرل: همانطور که در تصاویر نیز مشخص گردیده توبولهای

در محلول فرمالین بافر فسفات ۱۰٪ قرار داده شدند. سپس این نمونه‌ها برای بررسی به آزمایشگاه آسیب شناسی منتقل شدند که در بدو ورود نسبت به تعویض فیکساتیو اقدام گردید. پس از ثبوت نمونه‌ها کلیه مراحل تهیه اسلایدهای پاتولوژیک تا مرحله رنگ آمیزی بر روی این نمونه‌ها انجام گرفت. سپس مراحل رنگ آمیزی اختصاصی آهن برای این نمونه‌ها به دو روش رایج پرل و گوموری به شرح زیر آغاز گردید.

مراحل تهیه اسلایدهای هیستولوژیک: پس از مراجعه به کشتارگاه شهرستان گرگان و بررسی ۸۶۰ بز کشتار شده در این کشتارگاه از کلیه‌های ۵ بز مشکوک به Cloisonné kidney نمونه برداری گردید و پس از برش، نمونه‌ها در محلول ثبوتی فرمالین بافر فسفات ۱۰٪ قرار داده شده و به آزمایشگاه هیستوپاتولوژی ارسال گردیدند (۶ و ۷).

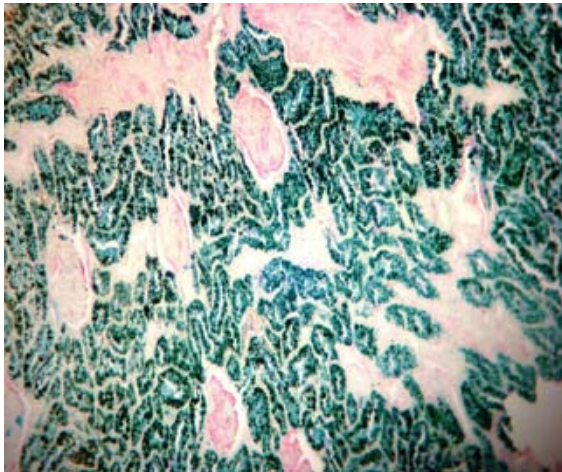
در آزمایشگاه این نمونه‌ها پس از ۷۲ ساعت با استفاده از روشهای رایج تهیه کوبهای پارافینه (آبیگری، غرقاب شدن در پارافین، برش مقطعی متوالی، قراردادن روی اسلاید و آبدهی مجدد) آماده رنگ آمیزی اختصاصی شدند (۶ و ۷).

روش رنگ آمیزی اختصاصی آهن بروش پرل: برای این عمل ابتدا محلولهای استوک اولیه تهیه گردید که طی آن مقدار ۱۰ گرم فروسیانید پتاسیم با ۱۰۰ میلی لیتر آب مقطر، مقدار ۱۰ میلی لیتر محلول اسید هیدروکلریک غلیظ را با ۹۰ میلی لیتر آب مقطر مخلوط نمودیم. سپس محلول استوک دوم که از ترکیب ۱۰ سی سی محلول اسید هیدروکلریک خالص با ۹۰ میلی لیتر آب مقطر تشکیل میگردد، تهیه گردید (۴).

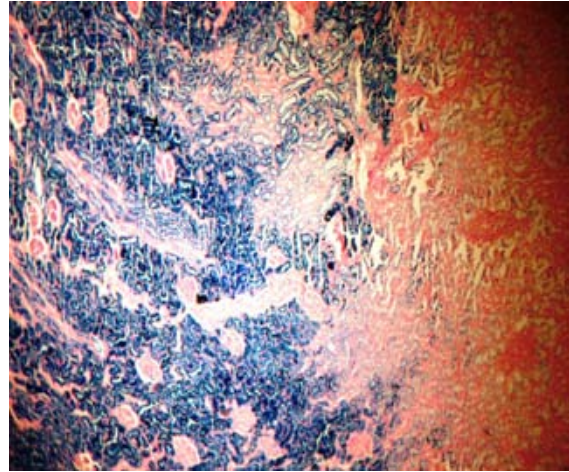
در مرحله بعدی محلول کار از ترکیب ۷۰ سی سی محلول استوک فروسیانید پتاسیم و ۳۰ سی سی محلول استوک دوم حاوی اسید هیدروکلریک تهیه شد. برای تهیه محلول کرنیکتروت (Kernechtrot) نیز به این ترتیب عمل شد که ابتدا ۰/۱ گرم کرنیکتروت را در ۱۰۰ سی سی محلول سولفات آلومینیوم با کمک حرارت حل نموده و پس از سرد

ب) نتایج حاصل از اسلایدهای رنگ آمیزی شده با متد گوموری: در اسلایدهای رنگ آمیزی شده با متد گوموری نیز از لحاظ هیستوپاتولوژیک تشابهات زیادی با متد قبلی بچشم میخورد. قطر توبولهای دیستال و پروکسیمال نرمال بود، کلافه‌های مویرگی یکپارچه و سالم بنظر میرسید، در اطراف توبولهای پروکسیمال رسوب شدید رنگدانه آهن قابل مشاهده بود، بافت همبند برنگ صورتی تیره و اریتروسیتها برنگ نارنجی مشاهده میشدند و مقادیر رسوب ذرات آهن در اطراف توبولهای دیستال و عموماً ناحیه دیستال کمتر از ناحیه قشری بود.

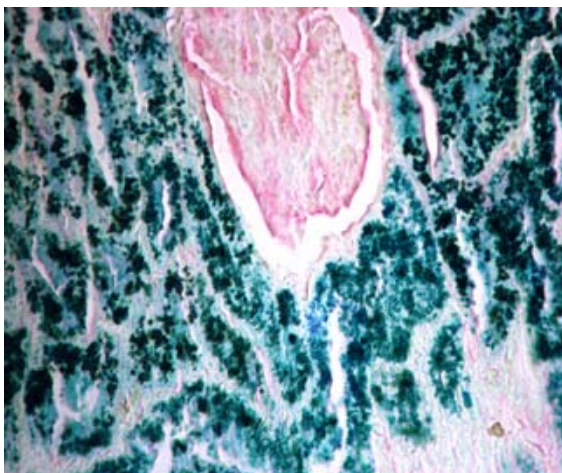
پروکسیمال دارای مقادیر زیادی رنگدانه آهن در اطراف و داخل سلولها میباشند. که به رنگ آبی پروس کاملاً قابل تشخیص هستند. در لوله‌های دیستال اثراتی از رنگدانه‌های آهن مشاهده نگردید و همچنین گلمرولها نیز کاملاً طبیعی و فاقد هرگونه رنگدانه آهن بودند. در این رنگ آمیزی بافت همبند بین توبولی برنگ صورتی روشن، هسته‌های سلولهای همبندی برنگ صورتی تیره دیده میشوند.



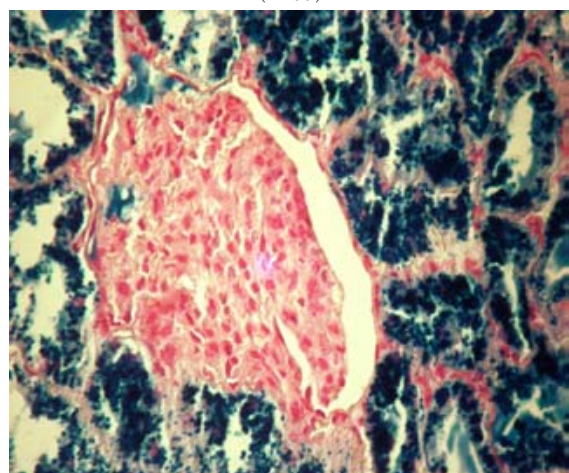
تصویر ۳- رنگ آمیزی گوموری بافتهای کلیه: رنگ سبز تیره نشانگر رسوب شدید رنگدانه‌های آهن در اطراف توبولهای کلیوی میباشد. (X100)



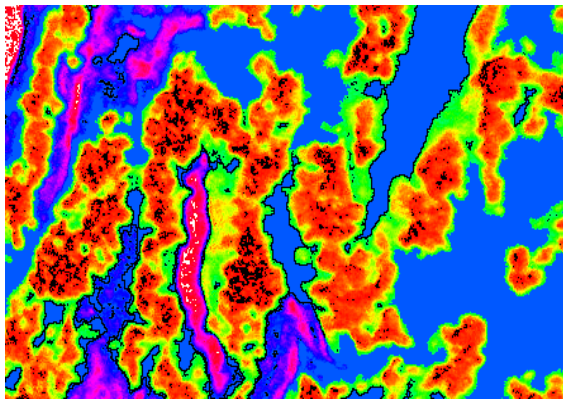
تصویر ۱- رنگ آمیزی پرل بافتهای کلیه: رنگ آبی تیره نشانگر رسوب شدید رنگدانه‌های آهن در اطراف توبولهای کلیوی میباشد. (X100)



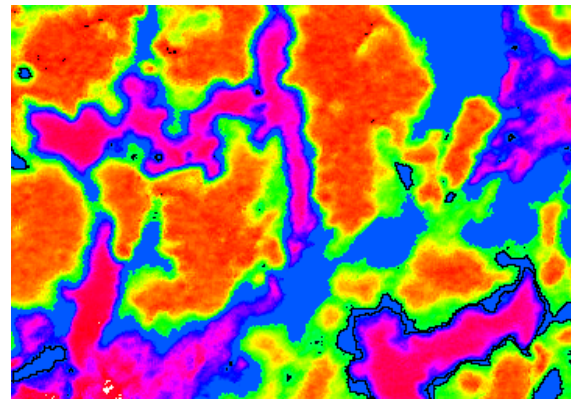
تصویر ۴- رنگ آمیزی گوموری بافتهای کلیه: رنگ آبی تیره نشانگر رسوب شدید رنگدانه‌های آهن در اطراف توبولهای پروکسیمال کلیوی میباشد. (X400)




تصویر ۲- رنگ آمیزی پرل بافتهای کلیه: رنگ آبی تیره نشانگر رسوب شدید رنگدانه‌های آهن در اطراف توبولهای پروکسیمال کلیوی میباشد. (X400)




تصویر ۶- تصویر طیفی از رنگ آمیزی گوموری



تصویر ۵- تصویر طیفی از رنگ آمیزی پرل



تصویر ۸- تصویر هیستوگرام رنگ آمیزی گوموری



تصویر ۷- تصویر هیستوگرام از رنگ آمیزی پرل

جدول ۱- مقایسه آماری دو روش رنگ آمیزی گوموری و پرل

Case Processing Summary

	Cases					
	Included		Excluded		Total	
	N	Percent	N	Percent	N	Percent
mean * group	98	100.0%	0	.0%	98	100.0%
s.d * group	98	100.0%	0	.0%	98	100.0%
mode * group	98	100.0%	0	.0%	98	100.0%
length * group	96	98.0%	2	2.0%	98	100.0%
min * group	98	100.0%	0	.0%	98	100.0%
max * group	98	100.0%	0	.0%	98	100.0%

Case Summaries

group		mean	s.d	mode	length	min	max
perl	Mean	105.2855	8.1786	100.0000	.5883	94.2245	122.6735
	Std. Deviation	14.61051	11.56215	.00000	1.47675	15.70730	33.08977
	Std. Error of Mean	2.08722	1.65174	.00000	.21315	2.24390	4.72711
gomori	Mean	101.4049	2.9682	100.0000	.7062	97.9184	108.8776
	Std. Deviation	6.46241	6.46654	.00000	2.91783	12.93548	17.94277
	Std. Error of Mean	.92320	.92379	.00000	.42115	1.84793	2.56325
Total	Mean	103.3452	5.5734	100.0000	.6473	96.0714	115.7755
	Std. Deviation	11.40627	9.67999	.00000	2.30098	14.43382	27.37164
	Std. Error of Mean	1.15221	.97783	.00000	.23484	1.45804	2.76495

آنالیز نقطه به نقطه قرار گرفت که سپس داده‌های حاصل از این نرم افزار در محیط نرم افزار آماری SPSS18 با یکدیگر مقایسه گردیدند که همان گونه که مشخص است از لحاظ داده‌های دیجیتال نیز تفاوت معنی دار بین تصاویر را از برخی از فاکتورهای مورد مطالعه میتوان در جداول و هیستوگرامها و تصاویر اسپکتروم مشاهده نمود. لازم بذکر است که تصاویر اسپکتروم و هیستوگرام هر نمونه براحتی از گزینه‌ای که در منوی برنامه قرار دارد قابل دسترسی است.

همانطور که مشاهده میشود شش شاخص مهم از لحاظ رنگ پذیری در اسلایدها که شامل میانگین غلظت طیفی رنگهای موجود (Mean)، میزان انحراف معیار از میانگین رنگ پذیری (SD)، میانه (Mode)، طول مناطق رنگ پذیر (Length)، حداقل رنگ پذیری (Min) و حداکثر رنگ پذیری (Max) در ۵۰ نقطه هر یک از تصاویر که بصورت تصادفی توسط نرم افزار آنالیز تصاویر بصورت تصادفی انتخاب میگردد، با یکدیگر در دو دسته مورد مقایسه قرار گرفت که طی آن اختلافات معنی داری بصورت مشخص در داده‌های: میانگین، انحراف معیار، حداقل و حداکثر مشاهده شد که تمامی شاخصها به نفع رنگ آمیزی Perl's Prussian Blue بود که داده‌های آماری نیز تماماً برتریهای این رنگ آمیزی را نسبت به رنگ آمیزی گوموری که بصورت میکروسکوپی نیز این برتريها مشهود بود مشخص نمود. در رابطه با شاخص طول مناطق رنگ پذیر بدلیل اینکه اسلایدهای بکار رفته از بافتهای با شرایط یکسان انتخاب گردیده بودند، لذا کاملاً قابل توجه است که این فاکتور نباید تغییرات معنی داری را نسبت به سایر شاخصهای مورد مطالعه که در ارتباط مستقیم با کیفیت رنگ پذیری بافتی تعیین گردیده‌اند از خود نشان دهد.

یکی از ابزارهای مهم بررسی نتایج حاصل از تحقیقات در آزمایشگاههای آسیب شناسی آناتومیکال، هیستومورفومتری است که این روش نشانگر تغییرات ساختاری بافتهای کنترل و تیمار از طریق ارائه پارامترهای آماری قابل مقایسه میباشد

Group Statistics

group	N	Mean	Std. Deviation	Std. Error Mean
mean	perl	105.2855	14.61051	2.08722
	gomori	101.4049	6.46241	.92320
s.d	perl	8.1786	11.56215	1.65174
	gomori	2.9682	6.46654	.92379
mode	perl	100.0000	.00000*	.00000
	gomori	100.0000	.00000*	.00000
length	perl	48	1.47675	-.21315
	gomori	48	2.91783	.42115
min	perl	94.2245	15.70730	2.24390
	gomori	97.9184	12.93548	1.84793
max	perl	122.6735	33.08977	4.72711
	gomori	108.8776	17.94277	2.56325

a. 1. cannot be computed because the standard deviations of both groups are 0.

Independent Samp

		Levene's Test for Equality of Variances	
		F	Sig.
mean	Equal variances assumed	6.418	.013
	Equal variances not assumed		
s.d	Equal variances assumed	17.620	.000
	Equal variances not assumed		
length	Equal variances assumed	.593	.443
	Equal variances not assumed		
min	Equal variances assumed	5.463	.021
	Equal variances not assumed		
max	Equal variances assumed	13.985	.000
	Equal variances not assumed		

بحث و نتیجه گیری

پس از بررسی هیستوپاتولوژیک اسلایدهای تهیه شده هر یک از انواع رنگ آمیزها با یکدیگر مورد بررسی قرار گرفتند که از لحاظ کیفی، به دلیل رنگ پذیری مناسبتر در رنگدانه‌های آهن، رنگ پذیری بافتهای اطراف و وضوح و کنتراست بهتر رنگ آمیزی Perl's Prussian blue برتر از رنگ آمیزی گوموری بود.

گرچه این تفاوتها بوضوح در رنگ آمیزی‌ها از روی تصاویر در دو شیوه موجود بخوبی معلوم بود ولی جهت تأیید کنتراست و تراکم رنگ در هر دو بافت تصاویر تهیه شده توسط نرم افزار Scion Image که برای آنالیز تصاویر دیجیتال و تبدیل این تصاویر به داده‌های آماری کاربرد دارد، مورد

References

- 1- Altman N.H., Grossman I.W. and Jernigan B. (1970) Caprine cloisonné renal lesion. *Cl. Path. Obs. Cornea Vet. Pp.*: 83-90.
2. Al-Sadi, H.I. and Al-Joboury, K.H. (2006). Cloisonne Kidney in a Doe. *Iraqi J. Vet. Sci.*, 20(2): 219-222.
- 3- Blake. J (1970) Perl's Prussian blue Method. *Histological methods Department of Pathology, University of Melbourne*, p.viii-3
- 4- Churukian CJ. *Pigments and Minerals*. (2002) In: Bancroft JD, Gamble M. *Theory and Practice of Histological Techniques*. Fifth edition, Edinburgh: Churchill Livingstone.; 243-268. ISBN 0-443-06435-0, 796 pp. 243-268 Chapters 13.
5. Ginn PE, Mansel JEKL, Rakich PM: *Skin and appendages*. (2007) In: Jubb, Kennedy, and Palmer's *Pathology of Domestic Animals*, ed. Maxie MG, 5th ed., vol. 1, pp. 475-476. Elsevier Limited, St. Louis, MO.
- 6-Gomori G. (1936) Microchemical demonstration of iron. *Am. J. Physiol.* 1936; 13-665.
- 7- Gomori G. (1952) *Microscopic Histochemistry*. Chicago: Chicago University Press.
8. Jones TC, Hunt RD, King NW (1997) *Veterinary Pathology*, 6th ed., pp. 1131-1132, Williams and Wilkins, Baltimore.
9. Newman SJ, Confer AW, Panciera RJ: *Urinary system* (2007) In: *Pathologic Basis of Veterinary Disease*, eds. McGavin MD, Zachary JF, 4th ed., p. 657-658. Mosby Elsevier, St. Louis, MO.
10. Oryan A., Razavi M., Maleki M. (1993) observations on cloisonné kidney in sheep. *New Zealand veterinary Journal*, 41(4) pp: 210.

و این روش هم اکنون به صورت قابل ملاحظه‌ای در بسیاری از بررسیها مورد استفاده قرار میگیرند. در این بین خطاهای انسانی در قرائت پارامترها میتواند در تغییر نتایج تأثیر گذار باشد. لذا در این مطالعه هدف این بوده که با استفاده از تکنیکهای آنالیز تصاویر و انتقال نتایج آنها به محیطهای آماری حد الامکان عامل خطاهای انسانی حذف شوند که با مقایسه نمونه‌های بدست آمده یکسان و رنگ آمیزی آنها با این دو روش، کارآمدی نرم افزار scion image برای مقایسه تفاوت‌های دو روش رنگ آمیزی مورد بررسی قرار گرفت که اولاً مشخص شد رنگ آمیزی آهن بروش پرل میتواند با کیفیت بهتری رنگدانه‌های آهن رسوب یافته را نسبت به رنگ آمیزی گوموری رنگ آمیزی نماید و ثانیاً نرم افزار آنالیز کننده تصاویر scion image نیز به خوبی میتواند این تصاویر را با یکدیگر مقایسه نموده و تفاوت‌های موجود بین این نمونه‌ها را در پارامترهای مختلف مشخص سازد و آمار بدست آمده از این نرم افزار نیز براحتی در محیط نرم افزارهای آماری مثل SPSS قابل استفاده خواهد بود.

تشکر و قدردانی

بدینوسیله از حمایت‌های مالی معاونت پژوهش و فناوری دانشگاه آزاد اسلامی واحد ارومیه که ما را در اجرای این طرح پژوهشی یاری نموده‌اند کمال تشکر و قدردانی را داریم.