

درمان جراحی بیرون زدگی کلواک در دو قطعه جوجه شتر مرغ



مصطفی دارستانی فراهانی^{۱*}، پیام حقیقی خوشخوا^۱

۱- دانشگاه آزاد اسلامی، واحد کرج، دانشکده دامپزشکی، گروه علوم درمانگاهی، کرج، ایران*

نویسنده مسئول: darestani@kiau.ac.ir

JOURNAL OF VETERINARY CLINICAL RESEARCH

دوره دوم، شماره سوم، تابستان ۱۳۹۰

صفحات ۱۹۷-۲۰۲

چکیده

بیرون زدگی کلواک در تمام گونه های پرندگان از جمله شتر مرغ، در هر سن و جنسی اتفاق می افتد اما بیشتر در سن زیر سه ماه و در جنس نر دیده می شود. سبب شناسی آن چندان قطعی و روشن نمی باشد ولی عوامل مدیریتی، عفونی، تغذیه ای و بعضی از تومور های ویروسی در رخداد آن نقش دارند. روش های درمان آن نسبتاً متنوع می باشد که می توان به روش های غیر جراحی و جراحی متعددی از جمله روش های بخیه کردن مقعد، تثبیت کلواک از طریق پوست، تثبیت کلواک به آخرین دنده، تثبیت کلواک به جدار شکم و تثبیت کلواک به استخوان های لگن اشاره نمود. دو قطعه جوجه شتر مرغ نر ۲ ماهه مبتلا به این عارضه تحت جراحی غیر تهاجمی قرار گرفتند و با انجام بخیه سرکیسه ای در اطراف سوراخ مقعد، به طور موفقیت آمیزی درمان شدند و نشانه ای از عود مجدد در آن ها دیده نشد.

واژه های کلیدی: جراحی، بیرون زدگی، کلواک، شتر مرغ



JOURNAL OF VETERINARY CLINICAL RESEARCH

J.Vet.Clin.Res 2(3)197-202, 2011

Surgical treatment of cloacal prolapse in two ostrich chicks

Darestani-Farahani, M^{1*}, Haghghi-Khoshkhou, P.¹

1. Department of Clinical Science, Faculty of Veterinary Medicine, Karaj branch, Islamic Azad University, Karaj, Iran

* *Corresponding author: darestani@kiaiu.ac.ir*

Abstract

Cloacal prolapse can be seen in all bird species, including ostriches, at any age or gender but occurs most frequently under the age of three months and in male chicks. It's etiology is not so definite and clear, but management factors, infectious, nutritional, and some viral tumors might be involved in the event. Treatment methods are relatively varied, several non-surgical and surgical procedures can be performed such as some suture pattern around the vent, percutaneous cloacopexy, rib cloacopexy, abdominal cloacopexy and pubic cloacopexy. Two 2-month-old male ostrich chicks with cloacal prolapse underwent non invasive surgery with purse string stitches around the vent, were treated successfully and there was no sign of recurrence in them.

Key words: surgery, prolapse, cloaca, ostrich


مقعد (vent) پرندگان یک شکاف افقی است که توسط لبه‌های پشتی- شکمی حفاظت می‌شود و در ادامه آن کلوک واقع شده که فضای مشترکی را برای بخشهای انتهایی دستگاههای گوارش، ادراری و تناسلی در پرندگان فراهم می‌آورد (۴،۲۰). بیرون زدگی کلوک، خروج قسمت مخاطی کلوک از لبه‌های مقعد است که می‌تواند گاهی اوقات با بیرون زدگی روده‌ها، اویدوکت یا میزنای همراهی شود (۳،۴،۲۰). بیرون زدگی کلوک در تمام گونه‌های پرندگان از جمله طیور صنعتی ممکن است اتفاق بیفتد. این عارضه در طوطی سانان خصوصا ککاتو (Cockatoo) و طوطی خاکستری افریقایی (Psittacus erithacus) به وفور دیده می‌شود (۵،۱۲).

بیرون زدگی کلوک در شتر مرغ معمولاً در جوجه‌های زیر سه ماه (۱۶،۲۰)، به خصوص در جوجه شتر مرغ‌های نر اتفاق می‌افتد (۲۸). سبب شناسی قطعی این عارضه همیشه ممکن نیست (۲) اما کاهش تونیسیتة عضلات اسفنکتر مقعد به طور معمول وجود دارد (۱۳). عواملی نظیر اسهال (۴،۱۶)، یبوست (۴،۷،۱۰)، آنتریت ناشی از باکتری‌های گرم منفی (۱،۱۳) انباشتگی پیش معده (۴،۱۶)، کمبودهای تغذیه‌ای نظیر کمبود کلسیم (۱۰)، تعیین جنسیت توام با خشونت، کاهش درجه حرارت بدن، تورم بورس (۷)، فعالیت جنسی زیاد (۴،۵)، بالا بودن میزان استروژن در جیره (۱۰)، تورم کلوک (۳،۴،۷،۱۰)، آلودگی به کریپتوسپوریدیا (۱،۲،۴،۹،۱۶،۱۷)، ابتلا به بعضی تومورها نظیر پاپیلوم ویروسی (۳)، آلودگی به هیستوموناس (۸)، عدم مصرف آب به حد کافی (۱۶)، و عوامل ناشناخته (idiopathic) (۷،۱۰)، در بیرون زدگی کلوک در شتر مرغ می‌توانند دخیل باشند. تثبیت وضعیت عمومی بیمار، کاهش تورم مخاط کلوک و جلوگیری از وارد آمدن آسیب‌های ثانویه، جزو اهداف اولیه درمان می‌باشند (۳). در موارد خفیف می‌توان از درمان‌های غیر جراحی نظیر پاشیدن شکر، گلوکز خالص (۴)

و یا هیالورونیداز بر روی موضع سود جسته و تورم آن را کاهش داد (۶). در مواردی که التهاب حاد در موضع وجود دارد می‌توان با ریختن ترکیب ۴ میلی گرم دگزامتازون در ۱۰ میلی لیتر محلول دی متیل سولفوکساید بر روی موضع، تورم موجود را به نحو چشمگیری کاهش داده (۶) سپس به آرامی کلوک را به محل اولیه خود بازگرداند (۷،۱۰). مواردی از بیرون زدگی کلوک که صرفاً به دلیل کاهش تونیسیتة بوده، با تجویز داروی خوراکی سیزاپراید (Cisapride) به صورت موفقیت آمیز درمان شده است (۶). در صورت انجام درمان غیر جراحی، بایستی احتمال عود مجدد را با حذف عوامل مسبب به حداقل رساند و گرنه شانس موفقیت کاهش خواهد یافت.

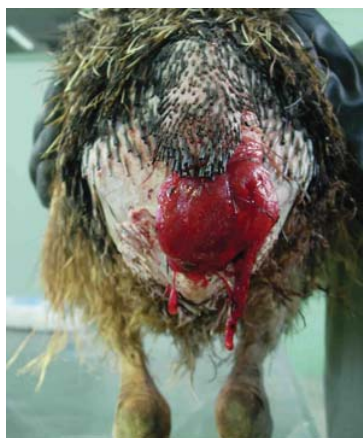در روش‌های کم‌تهاجمی جراحی با انجام یک یا دو بخیه تشکی عمودی (۱۳) و یا بخیه ساده تک در دو طرف مقعد (۴،۷،۱۰) و یا انجام بخیه سرکیسه‌ای (۱۶) اندازه آن کاهش داده می‌شود. بعضاً انجام بخیه سرکیسه‌ای را به خاطر شکل افقی مقعد پرندگان و رخداد آتونی کلوک به دلیل صدمه احتمالی به اعصاب ناحیه، توصیه نمی‌کنند (۱۳،۱۴). یکی از روشهای تهاجمی تر ایجاد برش‌های تمام ضخامت مثلثی شکل کوچک در دو طرف شکاف مقعد، حذف آن‌ها و سپس بخیه نمودن لبه‌های برش به یکدیگر با الگوی بخیه ساده تک می‌باشد تا به این ترتیب دهانه مقعد تنگ شود. در صورتیکه برش‌های ایجادی از حد لازم بزرگتر باشند موجب تنگی بیش از حد مقعد شده و عمل دفع را با اشکال روبرو نموده و اگر برش‌ها از حد لازم کوچکتر باشند، در فاصله زمانی نسبتاً کوتاهی مجدداً بیرون زدگی رخ خواهد داد (۳).

در پرندگان درشت جثه، می‌توان پس از جا زدن کلوک با وارد کردن انگشت اشاره دست چپ و در پرندگان کوچکتر با وارد نمودن یک عدد سواب پنبه‌ای مرطوب به درون کلوک و هدایت آن به سمت جدار شکم، تثبیت کلوک از طریق پوست (percutaneous cloacopexy) را به مرحله



شکل شماره ۱ - کلوآک بیرون زده شده کروی شکل به قطر تقریبی ۹ سانتیمتر در جوجه شماره یک.

جوجه شماره ۲: کلوآک به قطر تقریبی ۵ سانتیمتر، دارای تورم نسبی، به رنگ قرمز روشن، که احتمالاً به دلیل گیر کردن به اجسام خارجی دارای زخمی تازه، فاقد خونریزی و هلالی شکل به طول ۴ سانتیمتر و به عمق ۰/۵ سانتیمتر بر روی سطح شکمی بافت مخاطی بود. (شکل شماره ۲)



شکل شماره ۲ - زخم تمام ضخامت در سمت راست قسمت شکمی بافت بیرون زده کلوآک در جوجه شماره دو.

درمان و نتایج

پس از چیدن پرهای اطراف مقعد و دم، با تزریق زایلازین هیدروکلراید ۲٪ (Alfasan - Holland) ۰/۲۵ mg/kg و کتامین (Alfasan - Holland) ۳/۵ mg/kg (۳،۱۸) با رعایت فاصله زمانی ۵ دقیقه، از طریق سپاهرگ جوگولار سمت راست، بیهوشی عمومی القا شد. جوجه ها در وضعیت جناغی، روی میز جراحی قرار گرفته و ناحیه توسط بتادین

اجرا گذارد (۳،۱۵) در این روش احتمال گیر افتادن، سوراخ شدن و انسداد مجاری میزنا، راست روده، دوازدهه و پانکراس به صورت غیر عمدی وجود دارد (۱۱،۱۳). در بیرون زدگی های شدید می توان روش های تهاجمی تر نظیر تثبیت کلوآک به آخرین دنده (rib cloacopexy) (۱۵)، تثبیت کلوآک به جدار شکم (abdominal cloacopexy) و یا تثبیت کلوآک به لگن (pubic cloacopexy) را توصیه نمود (۵،۲۱). گیر افتادن کولون در محل بخیه و انسداد آن، پرتونیت، چسبندگی احشاء به جدار حفره شکمی و در نهایت مرگ پرنده از عوارض ناخواسته این اعمال جراحی می باشند (۱۲،۲۱).

توصیف بیماران

دو قطعه جوجه شتر مرغ ۲ ماهه از یک مزرعه پرورش شتر مرغ واقع در شهرستان آبیک، استان البرز به دلیل ابتلا به عارضه بیرون زدگی کلوآک به بیمارستان شماره یک دانشکده دامپزشکی دانشگاه آزاد اسلامی - واحد کرج ارجاع داده شدند. عارضه یک روز قبل از ارجاع به طور هم زمان در آن ها اتفاق افتاده بود.

یافته های بالینی

جوجه ها از وضعیت عمومی خوبی برخوردار بودند و علائم دیگری نظیر تب، بی اشتها، تغییر قوام، رنگ و بوی مدفوع مبنی بر ابتلا به سایر بیماری ها را از خود نشان نمی دادند. جوجه شماره ۱: کلوآک به قطر تقریبی ۹ سانتیمتر، دارای تورم نسبتاً شدید، به رنگ قرمز نسبتاً تیره، فاقد هرگونه زخم یا نقاط نکروتیک بود (شکل شماره ۱).

درمان جراحی بیرون زدگی کلوک در دو قطعه جوجه شتر مرغ

به میزان ۴ میلی گرم به ازای هر کیلوگرم از طریق عضلانی، یک بار در روز و به مدت چهار روز تجویز شد (۷،۱۶).

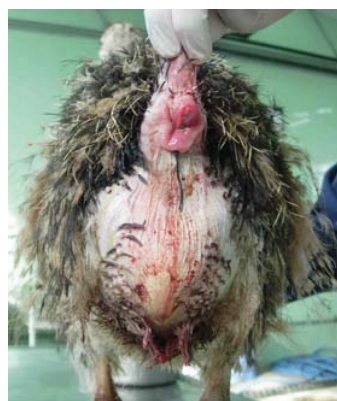نتیجه گیری و کاربرد بالینی

جوجه ها به خوبی به درمان پاسخ داده و بخیه ها هفت روز بعد برداشته شدند و تا سه ماه بعد که جوجه ها مورد پیگیری قرار داشتند، عود مجدد گزارش نشد. در صورت ارجاع سریع مبتلایان به بیرون زدگی کلوک و قبل از وخیم شدن شرایط، با استفاده از روش های کم تهاجمی (نظیر انجام بخیه سرکیسه ای)، می توان نتایج رضایت بخشی را انتظار داشت. به عقیده Ritchie در صورت انتخاب بخیه سرکیسه ای به عنوان روش درمانی، بخیه بایستی درحد مرز بافت پوششی - مخاطی نصب شود (۱۳) در صورتیکه Harrison معتقد است به دلیل وجود شبکه گسترده عصبی در ناحیه، احتمال فلج عصبی اسفنکتر مقعد به دلیل فشار بخیه وجود دارد لذا توصیه می کند برحسب جثه پرنده، فاصله مناسب از لبه های مقعد رعایت شود (۶)، به همین دلیل در تحقیق حاضر فاصله یک سانتیمتری لحاظ شد و نتایج حاصله نیز موید این موضوع می باشد.

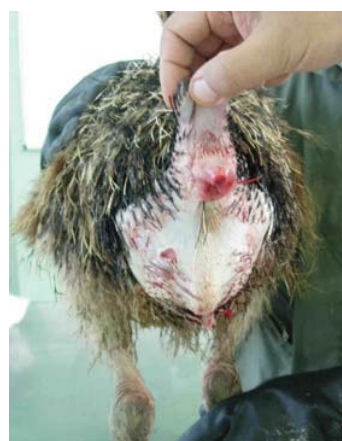References

- 1- Behzadi, M. A., Razavi, S. M., Yazdanpoor, H., Mirzaei, A., Tamadon, A., Javdani-Gandomani, M. (2009) Epidemiology of cryptosporidium infection in ostriches (*Struthio Camelus*) in Iran, *Bulgarian Journal of Veterinary Medicine*, 12 (1) 55-61
- 2 - Bezuidenhout A.J, Penrith M.L, Burger W.P. (1993) Prolapse of the phallus and cloaca in the ostrich (*Struthio camelus*), *Journal of South Africa Veterinary Association*, 64 (4) 156-8
- 3 - Coles B. H. (2007) *Essentials of avian medicine and surgery*, 3rd ed., Blackwell Publishing Ltd, 161-162
- 4 - Doneley B. (2010) *Avian medicine and surgery*

اسکراب ۲ درصد ضد عفونی و سپس توسط سالین نرمال آبکشی شد. محل زخم بر روی کلوک جوجه شماره ۲ با استفاده از نخ پلی گلاکتین ۹۱۰ (طب کیهان- ایران) شماره ۳ صفر و با الگوی ساده سرتاسری دوخته شد. سپس با مرطوب کردن ناحیه توسط سالین نرمال، کلوک ها را جانداخته و با نخ ابریشم شماره صفر و با الگوی سرکیسه ای به فاصله یک سانتیمتری از لبه مقعد، دوخته شد. (اشکال شماره ۳ و ۴)



شکل شماره ۳- وضعیت نهایی جوجه شماره یک پس از انجام بخیه سرکیسه ای.



شکل شماره ۴- وضعیت نهایی جوجه شماره دو پس از انجام بخیه سرکیسه ای.

درمان سیستمیک با داکسی سیکلین (داروپخش - ایران) ۲ mg/kg خوراکی و فلونکسین مگلو مین (ابوریحان - ایران)

- in practice companion and aviary birds, Manson Publishing Ltd, London, UK, 169-170
- 5- Forbes-Neil A. (2002) Avian Gastrointestinal Surgery, Seminars in Avian and Exotic Pet Medicine, 11(4)196-207
- 6- Harrison G.J., Lightfoot T.L. (2006) Clinical Avian Medicine, International Veterinary Information Service, Ithaca NY, 234-237
- 7 – Huchzermeyer, F.W. (1998) Diseases of ostriches and other ratites, Agricultural Research Council, 145-146
- 8- Iordanidis, P.I., Papazahariadou, M.G., Geogciades, G.K., Papaioannou, N.G., Frydas, S.E. (2003) Cloacal prolapse in ostrich chicks with histomoniasis, Veterinary Record, 153: 434-435
- 9- Jardine, J.E., Verwoerd, D.J (1997) Pancreatic cryptosporidiosis in ostriches, Avian Pathology, 26: 665-670
- 10 – Johnson, D. (2009) Avian cloacal prolapses: In Proceedings, CVC in Kansas City
- 11- Martin, H.D. (1990) Avian Reproduction Emergencies: Surgical Management, Vet. Med. Rep. 2(3)250-253
- 12- Radlinsky, G., Carpenter, J.W., Mison, M.B., Armbrust, L.J. (2004) Colonic Entrapment After Cloacopexy in Two Psittacine Birds, Journal of Avian Medicine and Surgery 18(3)175-182
- 13- Ritchie, B.W., Harrison, G.J., Harrison, L.R. (1994) Avian Medicine: Principles and Application, Wingers Publishing, Inc., 405-406
- 14- Ritchie, B.W., Harrison, G. J., Harrison, L. R. (2004) Clinical Avian Medicine, 1: 1027-1028
- 15- Rosskof, W.J. Woerpel, R.W. (1989) Cloacal conditions in pet birds with a cloacopexy update, Proc. Asso. Avian Vet., 156-163
- 16- Samson, J. (1997) Prevalent diseases of ostrich chicks farmed in Canada, Canadian Veterinary Journal, 38: 425-428
- 17- Santos, M. M., Peiro, J. R., Meireles, M.V. (2005) Cryptosporidium infection in ostriches (*Struthio camelus*) in Brazil: Clinical, Morphological and Molecular Studies, Brazilian Journal of Poultry Science, 7 (2) 113 – 117
- 18- Speer, B. (2006) Ratite Medicine and Surgery: In Proceedings, North American Veterinary Conference, Orlando, Florida, 20:1593-1597
- 19- Tully, T. N., Lawton, M. P. C., Dorrestein, G. M. (2010) Handbook of Avian Medicine, 2nd ed., Saunders Elsevier, 33
- 20- Tully, T. N., Shane, S. M. (1996) Ratite Management, Medicine and Surgery, Krieger Publishing Company, Melbourne, Florida, 30, 200.
- 21- Vaughn, S. (2004) There are many other potential causes of cloacal prolapse, ABVP-Avian Practice, 26(3)45-47